

MICROCARCINOMUL PAPILAR DESCOPERIT DUPĂ REZECȚIILE PENTRU PATOLOGIA TIROIDIANĂ BENIGNĂ

R. Dănilă¹, A. Grigorovici¹, Lidia Ionescu¹, Ramona Popovici¹, I. Huțanu¹, Maria Christina Ungureanu¹, Cristina Preda², Letiția Leuștean²
1 Clinica a III-a Chirurgie, Spitalul „Sf. Spiridon”, Iași
2 Clinica Endocrinologică, Spitalul „Sf. Spiridon”, Iași
Universitatea de Medicină și Farmacie „Gr.T. Popa”, Iași

THYROID PAPILLARY MICROCARCINOMA INCIDENTALLY FOUND FOLLOWING THYROIDECTOMIES FOR BENIGNANT DISEASES (Abstract): **Background:** According to the 2004 WHO classification, thyroid papillary microcarcinoma (PMC) is defined as a papillary tumour with a diameter of maximum 1 cm, discovered incidentally. The aim of the study was to evaluate the clinical and pathological features as well as the treatment of PMC discovered following thyroidectomies for benign conditions. **Material and method.** A clinical retrospective study was carried out on a series of 17 cases of MCP, accounting for 1.22% of a total of 1393 resections for benign thyroid diseases, performed in the III-rd Surgical Unit, during 1990-2005. **Results.** Most of the cases (12) were operated for uni- or multinodular goiter, Graves' disease (3) and Hashimoto thyroiditis (2). The median age was 42.1 yrs (range 26-60 yrs), and with the exception of one case, all were women. The median size of the tumours was 0.5 cm (range 0.2-1 cm). Multifocality confined to one lobe was diagnosed in one case, whereas bilateral PMC were present in 3 cases. Invasion of the capsule was present in 2 cases and central compartment lymph node involvement was confirmed by pathology report in one case. No distant metastases were recorded. Total or near total thyroidectomy was performed in 13 patients. In 4 cases of solitary nodules, an initial lob(isthmus)ectomy was followed by completion thyroidectomy in 3 cases. Except of the patient who refused totalisation, all the others were postoperatively treated with radioactive iodine and suppressive hormone therapy. One patient died in the early postoperative period, due to respiratory complications generated by myasthenia gravis asociated with Graves' disease. Postoperative morbidity consisted of transient recurrent laryngeal nerve palsy in one case. No disease-related deaths nor recurrences were recorded during the follow-up period (median 28.8 months (range 12-72)). **Discussions and conclusion.** In our series, the incidence of PMC (1%) is smaller than reported by literature data (2–24%). Although with an excellent prognosis, in a small number of cases, local and distant metastases may occur, with recurrence and death. Nowadays, total thyroidectomy followed by radioactive iodine ablation seems to be preferred by most of the centers but, in the absence of prospective randomised studies, no consensus is yet achieved regarding the management of PMC.

KEY WORDS: PAPILLARY MICROCARCINOMA, THYROID, GOITER, GRAVES' DISEASE, THYROIDITIS, HASHIMOTO.

Correspondență: Dr. Radu Dănilă, Clinica a III-a Chirurgie, Spitalul „Sf. Spiridon” Iași, Bd. Independenței, nr. 1, 700111, Iași, România; e-mail: r_danila@yahoo.com*

INTRODUCERE

Carcinoamele tiroidiene cu dimensiuni sub 1 cm sunt aproape exclusiv de tip papilar și reprezintă cea mai frecventă formă de carcinom papilar. O.M.S. definește microcarcinomul papilar (MCP) ca o tumoră papilară cu diametrul de cel mult 1 cm [1]. În ultima ediție a clasificării O.M.S. (2004) definiția este completată prin noțiunea de descoperire incidentală [2].

* received date: 20.08.2008

accepted date: 15.09.2008

Într-un studiu recent, Roti et al clasifică MCP în incidentale și nonincidentale - în cazul unor leziuni nodulare cu PBAS malignă sau suspectă [3]. Utilizarea pe scară largă a ecografiei cervicale a dus la creșterea semnificativă a diagnosticării nodulilor tiroidieni, direct proporțional cu vârsta, ajungând până la 60% la pacienții de 80 ani. Puncția biopsie cu ac subțire (PBAS) ghidată ecografic, permite diagnosticarea cancerului tiroidian chiar în nodulii cu diametrul de sub 1 cm și asta poate fi o explicație a creșterii prevalenței cancerului tiroidian [4,5]. Se estimează că prevalența MCP va ajunge la cifrele raportate de studiile necroptice [6-9].

Gușa nodulară reprezintă cea mai frecventă patologie tiroidiană, iar analiza atentă a pieselor de exereză au descoperit carcinoame tiroidiene asociate în 4-17% din cazuri [10-12]. Într-un studiu retrospectiv pe 835 cazuri operate pentru gușă, Yamashita și colab. identifică 256 cazuri de carcinom asociat (30,7%), în mai mult de jumătate de cazuri fiind MCP [13].

Asocierea MCP cu boala Graves-Basedow este raportată cu o incidență variabilă între 0,21 și 16,6% [14-19]. Deși s-a sugerat că neoplazia asociată hipertiroidiei are un prognostic rezervat [20], alți autori nu au confirmat această observație [21,22].

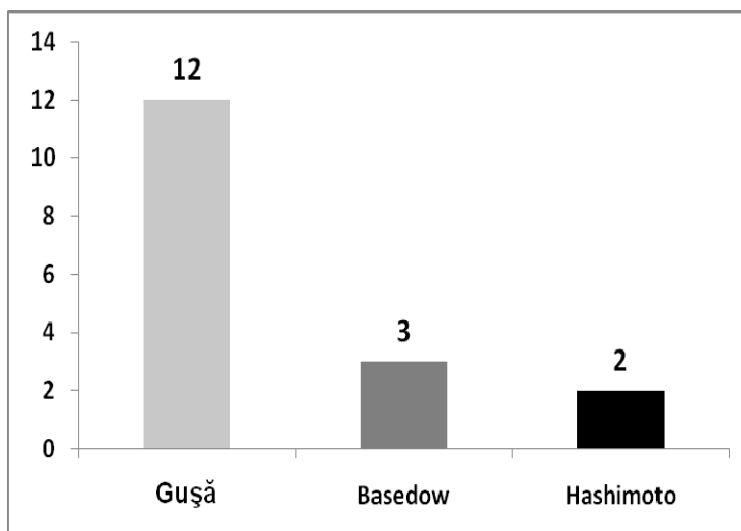


Fig.1 Indicația chirurgicală inițială

Coexistența neoplaziei cu tiroidita Hashimoto este raportată în proporții variabile (0,5–22,5%), dar se consideră că asocierea reală este mult mai frecventă, în special cu microcarcinoamele, deoarece cele mai multe cazuri de tiroidită Hashimoto nu au indicație chirurgicală [23,24].

Scopul studiului este evaluarea caracterelor clinice, anatomo-patologice și a managementului cazurilor de MCP diagnosticat pe piesele de rezecție pentru patologie tiroidiană presupusă benignă.

MATERIAL ȘI METODĂ

A fost analizată retrospectiv cazuistica Clinicii a III-a Chirurgie Iași (datele din foile de observație, protocoalele operatorii și buletinele de anatomie patologică). În perioada 1990-2005 au fost practicate 1393 tiroidectomii pentru patologie benignă; dintre acestea în 1,22% (N=17), pe piesele de rezecție s-a constatat prezența MCP.

Raportat la numărul de 125 cazuri de cancer tiroidian diferențiat operate în serviciu în această perioadă, MCP au reprezentat un procent de 13,6%.

Patologia tiroidiană pentru care s-a formulat indicația chirurgicală a fost reprezentată în cele mai multe cazuri de gușă nodulară [12], boală Basedow [3] și 2 cazuri cu tiroidită Hashimoto (Fig. 1).

REZULTATE

Vârsta medie a fost de 42,1 ani (limite 26-60), cu o singură excepție toate cazurile fiind de sex feminin. Dimensiunea medie a tumorii a fost de 0,5 cm (limite 0,2-1 cm) (Fig. 2).

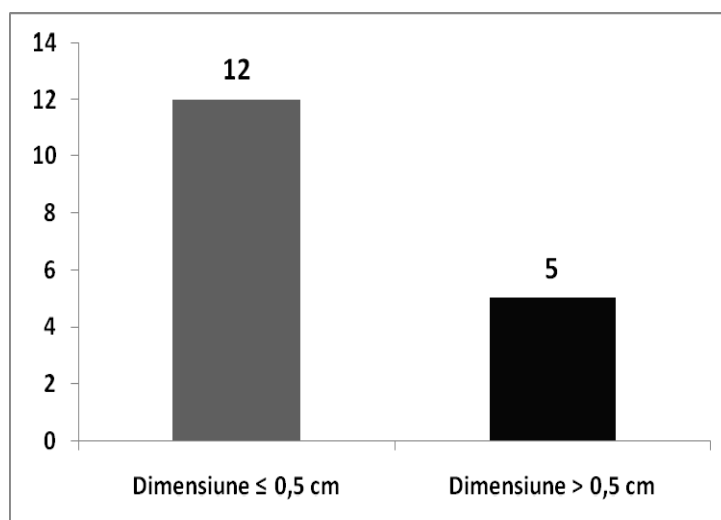


Fig. 2 Distribuția cazurilor în funcție de dimensiunea tumorii

Din punct de vedere histologic, majoritatea cazurilor de carcinoame tiroidiene infracentimetrice au fost de tip papilar, varianta foliculară fiind întâlnită doar în 3 cazuri. Multifocalitatea neoplaziei limitată la un lob a fost diagnosticată la 1 caz, iar în 2 cazuri au fost identificate focare de MCP în ambii lobi tiroidieni.

Invazia capsulei tiroidiene a fost prezentă în 2 cazuri, iar adenopatii neoplazice în compartimentul central, confirmate de examenul anatomo - patologic, într-un singur caz. Nu s-au înregistrat metastaze la distanță în lotul studiat.

Tiroidectomia totală (sau cvasitotală) a fost efectuată la 13 pacienți. În 4 cazuri de nodul solitar, s-a efectuat inițial o intervenție limitată de tip lob(istm)ectomie, urmată de totalizare la 3 pacienți. Cu excepția cazului la care s-a efectuat numai lobectomie (pacientul a refuzat totalizarea), postoperator s-au efectuat de rutină administrarea de iod radioactiv și terapie supresivă cu hormoni tiroidieni. Urmărirea postoperatorie s-a efectuat la 3, 6 și 12 luni de la intervenție, constând din examen clinic, ecografie cervicală și dozarea TSH, fT4 și a tiroglobulinei (Tg).

S-a înregistrat un singur deces, în perioada postoperatorie imediată, prin complicații respiratorii la o pacientă cu miastenie gravis și boală Basedow. Morbiditatea postoperatorie specifică, recurențială și paratireoprivă a fost, cu excepția unui singur caz de pareză unilaterală tranzitorie, nulă.

Caracteristicile demografice și anatomo-clinice ale lotului au fost sintetizate în Tabelul I.

Perioada de urmărire postoperatorie a fost în medie de 28,8 luni (limite 12 - 72), interval în care nu s-au înregistrat recidive sau decese legate de boală.

Tabelul I Caracteristicile demografice și anatomo-clinice ale pacienților studiați

Nr. cazului	Sex	Vârsta	Dimensiuni (mm)	Histo	Multifocalitate	Bilateral	Extensie extratiroidiană	Adenopatii	Patologia tiroidiană asociată	MTS	Chirurgie	Linfadenectomie	Recidivă
1	F	26	0,4	P	-	-	-	-	G	-	TST	-	-
2	F	29	0,3	P	-	-	+	-	G	-	TST	-	-
3	F	51	0,2	P	-	-	-	-	G	-	TT	-	-
4	B	41	0,8	P	-	-	-	-	G	-	LiS + LD	-	-
5	F	33	0,4	P	-	-	-	-	BB + MG	-	TT	-	-
6	F	30	0,2	PvF	-	-	-	-	G	-	TT	-	-
7	F	37	0,3	P	-	-	-	-	Hash	-	TT	-	-
8	F	56	0,7	P	-	-	-	-	G	-	TT	-	-
9	F	60	0,3	P	-	-	-	-	G	-	LiD + LiS	-	-
10	F	32	0,35	P	+	-	-	+	G	-	LiD	CC	-
11	F	36	0,4	PvF	-	-	-	-	BB	-	TT	-	-
12	F	47	0,3	P	+	+	-	-	Hash	-	TT	-	-
13	F	56	0,5	P	+	+	+	-	G	-	TT	-	-
14	F	42	1	P	-	-	+	-	BB	-	LiS + LD	-	-
15	F	40	1	P	-	-	-	-	G	-	TT	-	-
16	F	52	0,4	PvF	-	-	-	-	G	-	TT	-	-
17	F	48	1	P	-	-	-	-	G	-	TT	-	-

P - carcinom papilar; PvF - carcinom papilar varietate foliculară; G - gușă; BB - boală Basedow; MG - miastenia gravis; Hash - tiroidită Hashimoto; TT - tiroidectomie totală; TST - tiroidectomie subtotală; LiS - lobectomie stângă; LiD - lobectomie dreaptă; CC - compartiment central

Semnificația clinică a MCP este un subiect controversat, prognosticul afecțiunii fiind, în general, excelent, atât din punct de vedere al supraviețuirii, cât și al recidivei. Nu există în acest moment studii prospective randomizate cu o perioadă de urmărire de cel puțin 20 de ani, care să formuleze un „gold standard” în tratamentul MCP, amploarea tiroidectomiei și necesitatea administrării de iod radioactiv preoperator fiind un subiect în continuă dezbateri [25].

E.T.A. (European Thyroid Association) recomandă, în cazurile de tumori sub 1 cm, fără adenopatii sau metastaze la distanță și fără istoric de iradiere cervicală, numai lob (istmo)ectomie, atitudine împărtășită de numeroși autori [26-31]. În unele centre a fost propusă simpla monitorizare a leziunilor, fără tratament chirurgical [4,32]. Urmărind un lot de 162 pacienți cu MCP netratați, Ito et al au observat că la 70% din cazuri volumul tumorii a rămas constant, nu s-au înregistrat cazuri de regresie, dar la aproximativ 30% dintre pacienți tumorile au crescut în dimensiuni, într-un interval de 18-113 luni de la momentul diagnosticului [33].

Există totuși studii care raportează cazuri cu metastaze ganglionare și/sau la distanță, cu o frecvență între 5-32% [28,34-36], respectiv 2-3% [3,37]. Într-un studiu recent pe un lot de 2070 pacienți cu MCP, Noguchi et al raportează o mortalitate

generată de boală de 0,6% și cu o rată a recidivei de 3,5%, perioada de urmărire întinzându-se pe 35 de ani [38]. De asemenea, Chow et al constată pe o serie de 203 pacienți o rată a mortalității de 1%, cu o frecvență de 5% a recidivei ganglionare cervicale și 2,5% a metastazelor la distanță, de 11,2 ori mai mare la pacienții cu metastaze ganglionare și leziuni multifocale [35].

Deși nu în concordanță cu ghidurile de tratament, aceste date justifică o atitudine radicală, tiroidectomia totală urmată de iradiere reducând rata recidivei până aproape de zero [3,4,39-40].

Analizând separat cazurile de MCP incidental și cel suspectat/diagnosticat preoperator, Roti et al constată o frecvență de 4,1% a MCP din totalul afecțiunilor benigne operate, în proporție de aproximativ 4 ori mai mică decât a MCP nonincidental [3]. În același studiu, gușa nodulară domină patologia benignă asociată MCP, așa cum reiese și din datele noastre (12 cazuri – 70,58%).

În lotul studiat se remarcă că majoritatea pacienților (10 cazuri – 58,8%) sunt tineri, sub 45 ani, ceea ce concordă cu datele din literatură (Fig. 3). De altfel, pragul de vârstă de 45 ani este unanim acceptat ca un element important de prognostic favorabil în CTD [41-42].

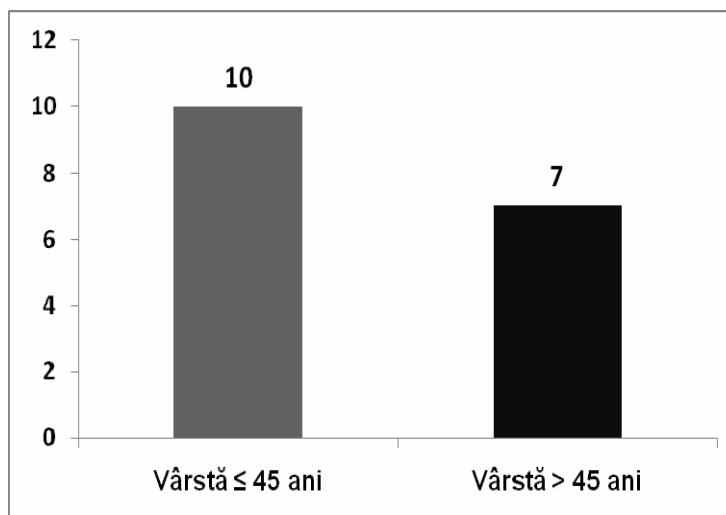


Fig. 3 Distribuția cazurilor în funcție de grupele de vârstă

Deși în studiile necroptice se raportează o repartiție egală pe sexe a MCP, în lotul nostru de pacienți cu CTD, inclusiv MCP, sexul feminin predomină (Tabel I).

O subclasificare a MCP în funcție de dimensiune a fost propusă de Kasai et al [43]. Aceștia au constatat că MCP cu diametrul între 5-10 mm prezentau o prevalență semnificativ crescută a extensiei extratiroidiene și a metastazelor ganglionare (59 față de 13%, respectiv 10 față de 3%). Agresivitatea crescută a tumorilor mai mari de 5 mm a fost raportată și de Noguchi et al, care au înregistrat o rată a recidivei la 35 ani de 14%, față de 3,3% la leziunile sub 5 mm. Aceeeși autori remarcă impactul prognostic semnificativ al vârstei, la pacienții peste 55 ani, afecțiunea recidivând în 40% din cazuri și numai în 10% la cei tineri [38]. Spre deosebire de studiile menționate, există autori care nu au observat o diferență de agresivitate între cele două subgrupe de MCP [44,45].

Spre deosebire de datele din literatură, în lotul studiat predomină leziunile mai mici, de 5 mm (11 cazuri – 84,6%), corelat cu vârsta tânără a pacienților.

Multifocalitatea este raportată cu frecvențe între 10-40% [39,44-47] fiind asociată cu o frecvență crescută a metastazelor ganglionare și la distanță, precum și cu o rată a recidivei și mortalității crescute [48]. În trei cazuri din lotul nostru am pus în evidență tumori multifocale (23%), cu foci tumorali în ambii lobi în 2 cazuri. Asocierea multifocalității cu metastazele ganglionare a fost întâlnită la un singur pacient.

Considerate inițial ca metastaze intraglandulare ale unei leziuni primare tiroidiene, teoria actuală este că focii multipli de MCP sunt tumori independente [49]. Această ipoteză este susținută de constatarea că diferitele tumori infracentimetrice sunt independente din punct de vedere clonal și au aranjamente ale genelor RET/PTC diferite [50,51]. Aceasta presupune existența unor factori predispozanți pentru dezvoltarea tumorilor maligne tiroidiene și înseamnă că parenchimul restant după o tiroidectomie incompletă prezintă un risc crescut de apariție a malignității, justificând tiroidectomia totală (cvasitotală) urmată de radioiodoablație. Deși nu este indicată în ghidurile de tratament ale CTD pentru MCP, administrarea de iod radioactiv este recomandată frecvent, avantajul major fiind posibilitatea monitorizării postoperatorii și diagnosticării precoce a recidivei prin dozarea tiroglobulinei.

Aceasta este și atitudinea echipei noastre multidisciplinare, recomandând tratamentul cu iod radioactiv pacienților cu tiroidectomie totală în primul timp pentru patologie benignă difuză, respectiv totalizarea tiroidectomiei și iodoablație pentru leziunile nodulare unilobare, după o intervenție limitată inițială. În aceste condiții, atât rata recidivei, cât și mortalitatea legată de boală a fost nulă în seria noastră. Singura pacientă din seria noastră care a refuzat totalizarea, nu prezintă semne clinice sau ecografice de recidivă la 46 luni postoperator.

BIBLIOGRAFIE

1. Hedinger CE. Histological typing of thyroid tumours. In Hedinger CE, ed, *International histological classification of tumours*. Berlin: Springer Verlag, 1988.
2. LiVolsi VA. Papillary carcinoma. In: DeLellis RA, Lloyd RV, Heitz PU (eds). *World Health Organization Classification of Tumours. Pathology and Genetics of Tumours of Endocrine Organs*. Lyon: IARC Press 2004.
3. Roti E, Rossi R, Trasforini G et al. Clinical and histological characteristics of papillary thyroid microcarcinoma: results of a retrospective study in 243 patients. *J Clin Endocrinol Metab* 2006; 91(6):2171-2178.
4. Thyroid Carcinoma Task Force. AACE/AAES medical/surgical guidelines for clinical practice: management of thyroid carcinoma. *Endocrine Practice* 2001; 7(3): 203-220.
5. Castro MR, Gharib H. Continuing controversies in the management of the thyroid nodules. *Ann Intern Med*. 2005; 142: 926-931.
6. Hundahl SA, Fleming ID, Fremgen AM, Menck HR. A National Cancer Data Base report on 53, 856 cases of thyroid carcinoma treated in the US, 1985–1995. *Cancer*. 1998; 83: 2638–2648.
7. Sampson R, Woolner L, Bahn R, Kurland L. Occult thyroid carcinoma in Olmsted County; Minnesota. Prevalence at autopsy compared with that in Hiroshima and Nagasaki; Japan. *Cancer*. 1974; 34: 2072-2075.
8. Yamamoto Y, Maeda T, Izumi K, et al. Occult papillary carcinoma of the thyroid. A study of 408 autopsy cases. *Cancer*. 1990; 65: 1173-1179.
9. Harach MR, Franssila KO, Wasenius VM. Occult papillary of the thyroid: a normal finding in Finland. A systematic autopsy study. *Cancer*. 1985; 56: 531-538.
10. Sugeno A, Masuda H, Komatsu M, Jokojama S, Shimizu T, Fujimori M, Kobajashi S, Iida F. Adenomatous goitre: therapeutic strategy, postoperative outcome and study of epidermal growth factor receptor. *Brit J Surg*. 1992; 79: 404-407.

11. Pelizzo MR, Piotto A, Rubello D, Casara D, Fassina A, Busnardo B. High prevalence of occult papillary thyroid carcinoma in a surgical series for benign thyroid disease. *Tumori*. 1990; 76: 255-257.
12. Koh KB, Chang KW. Carcinoma in multinodular goiter. *Brit J Surg*. 1992; 79: 266-268.
13. Yamashita H, Noguchi S, Watanabe S, Uchino S, Kawamoto H, Toda M, Murakami N, Nakayama I. Thyroid cancer associated with adenomatous goiter: an analysis of the incidence and clinical factors. *Surg Today*. 1997; 27: 495-499.
14. Pacini F, Elisei R, Di Coscio GC, Anelli S, Macchia E, Concetti R, Miccoli P, Arganini M, Pinchera A. Thyroid carcinoma in thyrotoxic patients treated by surgery. *J Endocrinol Invest*. 1988; 11: 107-112.
15. Linos DA, Karakitsos D, Papademetriou J. Should the primary treatment of hyperthyroidism be surgical? *Eur J Surg*. 1997; 163: 651-657.
16. Gabriele R, Letizia C, Borghese M, De Toma G, Celi M, Izzo L, Cavallaro A. Thyroid cancer in patients with hyperthyroidism. *Horm Res*. 2003; 60: 79-83.
17. Terzioglu T, Tezelman S, Onaran Y, Tanakol R. Concurrent hyperthyroidism and thyroid carcinoma. *Br J Surg*. 1993; 80: 1301-1302.
18. Vaiana R, Cappelli C, Perini P, Pinelli D, Camoni G, Farfaglia R, Balzano R, Braga M. Hyperthyroidism and concurrent thyroid cancer. *Tumori*. 1999; 85: 247-252.
19. Miccoli P, Minuto MN, Galleri D, D'Agostino J, Basolo F, Antonangeli L, Aghini-Lombardi F, Berti P. Incidental thyroid carcinoma in a large series of consecutive patients operated on for benign thyroid disease. *ANZ J Surg*. 2006; 76: 123-126.
20. Belfiore A, Garofalo MR, Giuffrida D, et al. Increased aggressiveness of thyroid cancer in patients with Graves' disease. *J Clin Endocrinol Metab*. 1990; 70: 830-835.
21. Hales IB, McElduff A, Crummer P et al. Does Graves' disease or thyrotoxicosis affect the prognosis of thyroid cancer? *J Clin Endocrinol Metab* 1992;75:886-889.
22. Dănilă R, Karakas E, Osei T, Hassan I. Outcome of incidental thyroid carcinoma in patients undergoing surgery for Graves disease. *Rev Med Chir Soc Med Nat Iași*. 2008; 112(1): 115-118.
23. Zardo F, Soldo P, Altissimi G, Parnasi E, Bertin S. Hashimoto's thyroiditis and thyroid cancer: a report of a clinical case and review of the literature. *G Chir*. 1999; 20(4): 174-176.
24. Pisano A, Piu S, Cois A, Uccheddu A. Coexisting Hashimoto's thyroiditis with differentiated thyroid cancer and benign thyroid diseases: indications for thyroidectomy. *Chir Ital*. 2003; 55(3): 365-372.
25. Dănilă R, Popovici R, Grigorovici A, Ionescu L, Timofte D, Lefter L, Boiculesei LV, Ungureanu MC, Dragomir C. Impactul factorilor prognostici legați de pacient și tumoră asupra supraviețuirii în cancerul tiroidian diferențiat nonmedular. Un studiu pe 125 cazuri. *Rev Med Chir Soc Med Nat Iași*. 2007; 111(4): 940-945.
26. Rojeski MT, Gharib H. Nodular thyroid disease: evaluation and management. *N Engl J Med*. 1985; 313: 428-436.
27. Burrow GN. The thyroid: Nodules and Neoplazia. In: Felig P, Baxter JD, Frohman A, editors *Endocrinology and Metabolism*, New York: Mc. Graw-Hill; 1995. p. 521-545.
28. Diaconescu MR, Costinescu V, Simon I, Iacomì S, Diaconescu Smaranda, Zbranca E, Mogoș Voichița, Găleşanu Corina, Cotrutz C. Cancerul ocult tiroidian. *Chirurgia*. 1993; 42: 12-15.
29. Berghella V, Ngadiman S, Rosenberg H, Hoda S, Zuna RE. Malignant struma ovarii. A case report and review of the literature. *Gynecol Obstet Invest*. 1997; 43(1): 68-72.
30. DeSimone CP, Lele SM, Modesitt SC. Malignant struma ovarii: a case report and analysis of cases reported in the literature with focus on survival and I131 therapy. *Gynecol Oncol*. 2003; 89: 543-548.
31. Mazzaferri E. Thyroid cancer and Graves' disease. *J Clin Endocrinol Metab*. 1990; 70: 826-828.
32. Yasuhiro I, Takashi U, Keiichi N, Yuuki T, Akihiro M, Kaoru K, Tamotsu Y, Fumio M, Seiji K, Kanji K, Akira M. An observation trial without surgical treatment in patients with papillary microcarcinoma of the thyroid. *Thyroid*. 2003; 13: 381-387.
33. Ito Y, Uruno T, Nakano K, Takamura Y, Miya A, Kobayashi K, Yokozawa T, Matsuzuka F, Kuma S, Kuma K, Miyauchi A. An observation trial without surgical treatment in patients with papillary microcarcinoma of the thyroid. *Thyroid* 2003; 13: 381-387.
34. Rodriguez JM, Parilla MP, Sola J, Soria T, Tebar FJ, Aranda F. Papillary thyroid microcarcinoma: clinical study and prognosis. *Eur J Surg*. 1997; 163: 255-259.
35. Chow SM, Law SCK, Chan JKC. Papillary microcarcinoma of the thyroid – prognostic significance of lymph node metastasis and multifocality. *Cancer*. 2003; 98: 31-40.

36. Lee J, Rhee Y, Lee S, Ahn CW, Cha BS, Kim KR, Lee HC, Kim SI, Park CS, Lim SK. Frequent, aggressive behaviors of thyroid microcarcinomas in Korean patients. *Endocr J.* 2006; 53(5): 627-632.
37. Schönberger J, Marienhagen J, Agha A, Rozeboom S, Bachmeier E, Schlitt H, Eilles C. Papillary microcarcinoma and papillary cancer of the thyroid ≤ 1 cm: modified definition of the WHO and the therapeutic dilemma. *Nuklearmedizin.* 2007; 46(4): 115-120.
38. Noguchi S, Yamashita H, Uchino S, Watanabe S. Papillary microcarcinoma. *World J Surg.* 2008; 32(5): 747-753.
39. Pelizzo MR, Boschini IM, Toniato A, Pagetta C, Piotto A, Bernante P, Casara D, Pennelli G, Rubello D. 2004 Natural history, diagnosis, treatment and outcome of papillary thyroid microcarcinoma (PTMC): a monoinstitutional 12-year experience. *Nucl Med Commun.* 2004; 25: 547-552.
40. Pelizzo MR, Boschini IM, Toniato A. Papillary thyroid microcarcinoma (PTMC): prognostic factors, management and outcome in 403 patients. *Eur J Surg Oncol.* 2006; 32: 1144-1148.
41. Shaha AR, Loree TR, Shah JP. Intermediate-risk group for differentiated carcinoma of thyroid. *Surgery* 1994; 116: 1036-1041.
42. Crile GJ, Hazard JB. Relationship of the age of the patient to the natural history and prognosis of carcinoma of the thyroid. *Annales of Surgery.* 1953; 138: 33-38.
43. Kasai N, Sakamoto A. New subgrouping of small thyroid carcinomas. *Cancer.* 1987; 60: 1767-1770.
44. Diaconescu MR, Dănilă R, Costea I, Grigorovici Mirela, Costinescu V. Adenopatii latero-cervicale revelatoare de cancer tiroidian. *Chirurgia.* 1996; 1: 25-29.
45. Seong N, Kim HY, Gong G, Lee HK. Ultrasonography-guided fine-needle aspiration of thyroid incidentaloma: correlation with pathological findings. *Clin Endocrinol.* 2004; 60(1): 21-28.
46. Masine E, Durning SJ. Lingual thyroid carcinoma: a case report and review of the literature. *Thyroid.* 2001; 11(12): 1191-1196.
47. Patel SG, Escrig M, Shaha AR, Singh B, Shah JP. Management of well differentiated thyroid carcinoma presenting within a thyroglossal duct cyst. *J Surg Oncol.* 2002; 79(3): 134-139.
48. Mazzaferri EL, Jhiang SM. Long-term impact of initial surgical and medical therapy on papillary and follicular thyroid cancer. *Am J Med.* 1994; 97: 418-428.
49. Shattuck TM, Westra WH, Ladenson PW. Independent clonal origins of distinct tumor foci in multifocal papillary thyroid carcinoma. *N Engl J Med.* 2005; 352: 2406-2412.
50. Sugg SL, Ezzat S, Rosen IB, Freeman JL, Asa SL. Distinct multiple RET/PTC gene rearrangements in multifocal papillary thyroid neoplasia. *J Clin Endocrinol Metab.* 1998; 83: 4116-4122.
51. Shattuck TM, Westra WH, Ladenson PW, Arnold A. Independent clonal origins of distinct tumor foci in multifocal papillary thyroid carcinoma. *N Engl J Med.* 2005; 352: 2406-2412.