

ABORDUL CHIRURGICAL AL LEZIUNILOR SECUNDARE HEPATICE DIN CANCERUL COLORECTAL

V. Scripcariu, Maria-Gabriela Roșca, I. Radu
Clinica a III-a Chirurgie, Spitalul „Sf. Spiridon” Iași
Centru de Cercetare în Chirurgie Oncologică și Training în Chirurgie Generală
Universitatea de Medicină și Farmacie „Gr.T. Popa” Iași

SURGICAL APPROACH OF THE SECONDARY LIVER TUMORS FROM COLORECTAL CANCER (Abstract): It is estimated that colorectal cancer is the second leading cause of cancer mortality in the Europe. The liver is a common site for metastatic spread in patients with colorectal carcinoma. At the time of diagnosis of colorectal cancer, about 20% to 25% of the patients are found to have synchronous liver metastases and an average of 50% of all patients will develop metachronous liver metastases in the course of their disease. The only curative therapy of colorectal liver metastases is surgical resection with reported 5 year survival rates in 25% to 50% of cases. Depending on the number of metastases, the location, the volume, the extrahepatic spread, and the overall condition of the patient, complete resection is possible in only 25% of all cases and is associated with a perioperative mortality of 3% to 5% and a morbidity of 20% to 40%. If resection is not feasible, a large number of systemic or local palliative treatment options are available.

KEY WORDS: COLORECTAL LIVER METASTASES; SURGICAL RESECTION, METASTASECTOMY

Corespondență: Prof. Dr. Viorel Scripcariu, Clinica a III-a Chirurgie, Spitalul „Sf. Spiridon Iași, Bd. Independenței nr. 1, Iași, România, 700111; e-mail: vscripcariu@gmail.com*

INTRODUCERE

Cancerul colorectal este la ora actuală o problemă majoră de sănătate publică în Europa și S.U.A., reprezentând a doua neoplazie ca incidență, în timp ce în alte arii geografice (de ex. Africa) boala este rar raportată [1]. Datele de epidemiologie au relevat riscul crescut al bolii la persoanele vârstnice, persoanele de sex masculin, persoanele din mediul urban, în special în ariile geografice cu un standard de viață ridicat. Factorii predispozanți ai cancerului colo-rectal sunt: dieta bogată în grăsimi, factori ereditari (polipoza colică familială), boli inflamatorii ale colonului (boala Crohn, rectocolita ulcero-hemoragică), fumatul, antecedentele personale sau familiale de cancer de sân, uterin, ovarian. Este una dintre formele cele mai „curabile” de cancer dacă este descoperit într-un stadiu precoce. Din păcate, nu există markeri tumorali specifici cancerului colorectal care să aibă semnificație diagnostică și, de aceea, diagnosticul prin screening are o importanță majoră. Evoluția multianuală este în sensul unei creșteri liniare susținute, atât a incidenței cât și mortalității în această boală, rezultând o dublare a numărului de cazuri noi, respectiv de decese în ultimele două decade [1].

* received date: 17.07.2008

accepted date: 31.07.2008

EPIDEMIOLOGIE

Cancerul colorectal este o problemă de sănătate publică, în unele state ocupând primul loc între neoplazii. Global, reprezintă a 3-a cauză de deces după cancerul pulmonar și gastric, la concurență cu neoplasmul mamar. Incidența anuală în țările U.E. este de 58%000, cu 30%000 decese pe an. Aproape 413.000 de persoane sunt diagnosticate anual cu această boală, în Europa. Dintre aceștia, aproape 20% dintre pacienți sunt, în momentul diagnosticării, deja în faza metastatică a bolii[2,3,4,5]. În țara noastră, incidența cancerului colorectal a crescut de la 13%000 în 1994 la 23%000 în 2002.

Conform B. Keighley, adenocarcinomul colorectal este considerat a fi cel mai frecvent neoplasm în Europa, reprezentând aproape jumătate din toate neoplasmul digestive. Astfel reprezintă 52.6% în Europa, ceea ce reprezintă 304.689 cazuri noi pe an. Țările cu o frecvență deosebit de mare de cancer colorectal sunt Norvegia (67%), Danemarca (65%), Olanda (65%), Suedia (63%), Luxembourg (62%), Germania (61%) și Irlanda (61%) (tabel 1) [6].

Tabel 1
Incidența și mortalitatea în cancerul colorectal în Europa

TĂRI U.E.	CAZURI NOI / AN	DECESE / AN
Austria	4765	4868
Belgium	6194	3308
Denmark	3321	2123
Finland	2060	1040
France	34 515	17 136
Germany	60 813	32 271
Greece	3298	1719
Ireland	1856	1005
Italy	33 315	16 773
Luxembourg	251	134
Netherlands	9299	4464
Portugal	5495	2672
Spain	19 166	10 952
Sweden	5199	2453
UK	33 173	18 388
România	5889	3406

CANCERUL COLO-RECTAL METASTATIC

După confirmarea diagnosticului de cancer colorectal, sunt necesare unele investigații suplimentare pentru a determina stadiul evolutiv al tumorii (metastaze), ce includ:

- explorări biologice, precum hemoleucograma sau biochimia sanguină, utile în cazul pacienților cu neoplasm colorectal la care se suspicionează metastaze la nivelul ficatului sau sistemului osos;
- radiografia toracică este o investigație ieftină, capabilă să identifice metastazele pulmonare ale neoplasmului colorectal;
- ecografia abdominală - este o metodă ușor de realizat, preț scăzut, neinvazivă, poate detecta leziuni de >1-2 cm;
- nivel antigen carcinoembrionar - poate evalua recidivele cancerului colorectal;

- computer tomografia (CT) este o metodă neinvazivă, care poate identifica determinările secundare (metastazele) la nivelul ficatului, plămânilor sau abdomenului;
- rezonanța magnetică nucleară (RMN) - oferă detalii suplimentare în ceea ce privește raporturile cu elementele vasculo-biliare intra și extrahepatice și facilitează diagnosticul diferențial cu alte leziuni hepatice, diferențiază nodulii benigni de cei maligni;
- portografia arterială CT- sensibilitate crescută, reduce rata nerezecabilității de la 25% la 7 %
- PET-CT – specificitate scăzută;
- Laparoscopie +/- ecografie laparoscopică – noduli hepatici bilobari multipli, invazie vasculară
- Metastazele în cancerul colo-rectal se pot dezvolta în: ficat (11-50%), peritoneu (6%), plămân (2%), alte organe (oase, creier – 1%) [7].
- Modalitățile de diseminare a cancerului colorectal sunt:
- invazia intramurală - se face în mod tridimensional prin limfaticile submucoasei și intermusculare, sub mucoasa aparent normală. Implicația majoră se referă la stabilirea limitelor de rezecție în cazul cancerului rectal - pentru moment această limită de siguranță este de 2 cm de la marginile macroscopice ale tumorii. În continuare invazia atinge seroasa - apar depozitele tumorale peritoneale și apoi invazia organelor vecine;
- diseminarea limfatică - este forma cea mai obișnuită, se face de-a lungul trunchiurilor vasculare până la originea mezenterice inferioare pentru cancerul rectal și al hemicolonului stâng și până la originea mezenterice superioare pentru cancerul hemicolonului drept;
- diseminarea hematogenă - pe această cale apar metastazele hepatice, pulmonare sau în alte teritorii (oase, rinichi, suprarenale, creier);
- diseminarea transperitoneală - conduce la carcinomatoză peritoneală și semnifică inoperabilitatea cazului;
- diseminarea perineurală - este un factor de prognostic nefavorabil.

Se consideră că tumora invadează 25% din circumferința colonului sau rectului în 6 luni, deci o tumoră inelară are aproximativ 2 ani de evoluție, în discordanță evidentă cu evoluția clinică a pacienților [8,9].

STADIALIZAREA CANCERULUI COLO-RECTAL

Există mai multe stadializări ale cancerului colo-rectal (Dukes, Astler-Coller, Turnbull, TNM), cea mai utilizată în prezent este stadializarea Dukes (tabel II):

- stadiul A - tumora limitată la peretele intestinal;
- stadiul B - tumora invadează structurile extraparietale;
- stadiul C1 - invazia ganglionilor regionali sub punctul de ligatură vasculară;
- stadiul C2 - invazia ganglionilor regionali la punctul de ligatură vasculară;
- stadiul D - prezența metastazelor hepatice sau viscerale, sau tumoră inextirpabilă.

Tabel II
 Stadializarea cancerului colo-rectal - Cancer Research UK 2004

	UICC/TNM	Clasificarea Duker modificată
Stadiul 0	Carcinom in situ	
Stadiul I	Tumora invadează submucoasa (T1)	A
	Tumora invadează muscularis propria (T2)	
	Fără afecatre ggl, fără metastaze la distanță	
Stadiul II	Tumora invadeaza si depășește muscularis propria (T3)	B
	Tumora invadează alte organe (T4)	
Stadiul III	Fără afecatre ggl, fără metastaze la distanță	C
	1 - 3 ggl limfatici regionali afectați- orice T (N1)	
	4 sau mai multi ggl regionali implicați (N2)	
Stadiul IV	Fără metastaze la distanță, orice T	D
	Metastaze la distanță (M1)	
	Orice T si orice N	

TRATAMENTUL CHIRURGICAL AL METASTAZELOR HEPATICE ÎN CANCERUL COLO-RECTAL

Cele mai frecvente metastaze hepatice sunt cele din cancerul colorectal, care survin în marea majoritate pe ficat normal. La momentul diagnosticului 25% din pacienții cu cancer colorectal prezintă metastaze hepatice, iar alți 25% le vor dezvolta ulterior. Rezecția chirurgicală rămâne tratamentul standard în metastazele hepatice, fiind singurul demonstrat cu potențial curativ. Supraviețuirea la 5 ani după rezecția metastazelor hepatice din cancerul colorectal este de 20-40%. Din nefericire numai 20% din metastazele de cancer colorectal sunt rezecabile chirurgical, iar rezecția este asociată cu o morbiditate și mortalitate de 2-10%. În plus recidivele hepatice survin la 53-68% din pacienți, iar la aceștia rezecția iterativă este în puține cazuri posibilă. În decursul timpului au apărut și s-au dezvoltat ca alternativă la rezecția hepatică noi modalități terapeutice. În prezent aceste modalități includ: chimioterapia sistemică și regională, iradierea intraarterială cu itriu-90 și tehnicile de ablație locală. Tehnicile de distrucție locală a tumorilor hepatice sunt: 1) ablația chimică prin injectarea intratumorală percutanată de etanol, acid acetic, hidroxid de sodiu sau soluție salină fierbinte; 2) ablația termică; 3) chemo-embolizarea (lipiodolizată) intraarterială; 4) injectarea intratumorală percutanată de citostatice; 5) electroliza [10].

Rezecția chirurgicală a metastazelor hepatice trebuie să fie opțiunea principală, cu condiția ca acestea să fie îndepărtate în totalitate. Metastazele hepatice pot fi rezecabile în totalitate de la început sau după un tratament neoadjuvant. Rezecția incompletă a metastazelor hepatice nu ameliorează rata de supraviețuire pe termen lung.

Factori de prognostic negativi pentru tratamentul chirurgical sunt:

- rezecție incompletă;
- numărul de metastaze hepatice (>4);
- dimensiunea metastazelor (>5cm);
- apariția sincronă a metastazelor;
- perioada scursă de la rezecția tumorii primare până la apariția metastazelor (<12 luni sau <24 luni);
- stadiul tumorii primare;

- nivelul seric ridicat al ACE (>200 ng/ml).
Vârsta nu este o contraindicație pentru rezecția chirurgicală a metastazelor hepatice[11,12].

Indicațiile rezecției metastazelor hepatice sunt:

- tumora primară extirpată;
- absența diseminării în alte organe, cu excepția metastazelor pulmonare;
- absența recidivelor locale;
- absența invaziei limfonodulilor hepatici;
- operație fezabilă tehnic;
- rezervă funcțională hepatică adecvată.

Prin analiza statistică a diferiților factori prognostici s-a identificat un subgrup de pacienți la care s-a înregistrat o rată a supraviețuirii semnificativ mai bună după rezecția hepatică, comparativ cu alți pacienți rezecați hepatic, stabilindu-se astfel profilul "pacientului ideal" pentru rezecția metastazelor hepatice colo-rectale [3,13]. În acest grup au fost incluși pacienții care întruneau următoarele criterii :

- prezența a mai puțin de patru metastaze, fiecare mai mică de 5 cm;
- leziuni hepatice apărute la mai mult de 2 ani de la ablația tumorii primare;
- tumora primară clasificată în clasa A, B1 sau B2 după Astler-Coller,(Dukes B sau cel mult C1);
- fără localizări extra-hepatice;
- nivel normal al antigenului carcino-embriionar;
- prezența metastazelor extrahepatice (pulmonare, peritoneale) sau a recidivei locale a tumorii primare nu contraindică rezecția hepatică, atât timp cât rezecabilitatea este totală.

Mijloacele imagistice moderne (CT cu substanță de contrast i.v., RMN, colangio-RM și angio-RM) permit stabilirea preoperatorie cu mare precizie a numărului, dimensiunilor și raporturilor metastazelor hepatice cu elementele vasculo-biliare intra și extrahepatice și estimarea prin volumetrie hepatică a parenchimului restant după hepatectomii extinse (aspect deosebit de important ținând cont că pentru a evita insuficiența hepatică postoperatorie este necesar ca volumul parenchimului restant să reprezinte cel puțin 30% din volumul hepatic). În plus permit aprecierea invaziei viscerelor adiacente, precum și prezența altor localizări ale bolii neoplazice (metastaze extrahepatice, recidivă tumorală locală - în cazul metastazelor hepatice metacrone), factori ce pot modifica strategia terapeutică [4,5,14].

Momentul rezecției metastazelor hepatice

Dacă în ceea ce privește metastazele hepatice în cancerul colo-rectal metacron rezecția hepatică este indicată chiar din momentul diagnosticării acestora (după efectuarea bilanțului preoperator care să stabilească rezecabilitatea), în cazul metastazelor hepatice sincrone au existat și continuă să existe controverse referitoare la momentul optim al rezecției hepatice. Numeroși autori au recomandat rezecția inițială a tumorii primare, urmând ca rezecția hepatică să se efectueze după un interval de supraveghere a evoluției tumorii primare, în care pacientul efectua chimioterapie (rezecție hepatică amânată). Această atitudine era justificată prin faptul că rezecția simultană a tumorii primare și a metastazelor hepatice era grevată de rate mai mari ale morbidității și nu permitea o selecție la fel de bună a cazurilor precum rezecția amânată. Ulterior, odată cu înregistrarea unor progrese importante în chirurgia hepatică materializate în rate reduse ale mortalității (sub 5%) și morbidității (sub 20%), unii

autori au recomandat, în cazuri selectate, efectuarea rezecției simultane (a tumorii primare și a metastazelor hepatice) în centre specializate în chirurgia hepatică [15,16].

Rezultatele obținute au arătat că rezecția simultană nu crește mortalitatea și morbiditatea și oferă rate de supraviețuire similare rezecției amânate, chiar și în cazul pacienților la care se practică rezecții ale colonului stâng sau rectului și/sau hepatectomii majore [9,17]. O serie de condiții trebuie însă îndeplinite pentru a putea realiza rezecțiile simultane în siguranță:

- a. pregătirea preoperatorie a colonului trebuie să fie corect efectuată;
- b. calea de abord trebuie să fie confortabilă. În acest sens, pentru tumorile localizate la nivelul colonului drept se poate efectua o incizie bisubcostală (sau mediană/pararectală dreaptă, eventual branșată subcostal drept). Pentru tumorile de colon stâng sau rect se utilizează o incizie mediană care poate fi branșată, la nevoie, subcostal drept;
- c. efectuarea rezecției și anastomozei colice/rectale anterior rezecției hepatice pentru a evita edemul peretelui colonic (produs prin eventuala clampare a pediculului hepatic) care ar stânjeni efectuarea anastomozei. În plus, o eventuală contaminare peritoneală masivă în cursul rezecției colorectale ar contraindica hepatectomia;
- d. datorită riscurilor mari la care este expus pacientul în cazul în care se intervine chirurgical în urgență pentru complicații ale tumorii primare (ocluzie, perforație), precum și în cazul rezecțiilor rectale laborioase se recomandă efectuarea unei rezecții hepatice amânate.

Alte contraindicații ale rezecției simultane sunt vârsta avansată și tarele asociate, precum și prezența unui parenchim hepatic patologic. Prezența unor factori de prognostic nefavorabil cum ar fi numărul mare de metastaze, prezența metastazelor extrahepatice asociate sau un nivel crescut al ACE poate reprezenta o contraindicație relativă a rezecției simultane. Decizia terapeutică trebuie să se bazeze exclusiv pe considerații legate de tehnica chirurgicală, rezecția simultană fiind recomandabilă ori de câte ori este posibil să se efectueze în condiții de siguranță pentru pacient.

Tipul de rezecție chirurgicală pentru metastazele hepatice în cancerul acolo-rectal poate fi:

- a. **anatomică**(segmentația hepatică descrisă de Couinaud) care presupune rezecții minore (uni- sau bisegmentectomii) și rezecții majore (cel puțin trei segmente hepatice contigue)(fig 1).
- b. **non-anatomică** - se îndepărtează o zonă de parenchim hepatic independentă de scizurile și pediculii glissonieni= metastazectomie

Rezecția hepatică trebuie să îndeplinească două obiective, întrucâtva contradictorii. Pe de o parte trebuie să fie suficient de largă pentru a îndepărta întreg țesutul tumoral cu o margine de siguranță oncologică de cel puțin 1 cm, iar pe de altă parte trebuie să fie cât mai "economică" posibil în privința parenchimului hepatic netumoral, pentru a evita insuficiența hepatică postoperatorie și a permite o eventuală hepatectomie iterativă în caz de recidivă a metastazelor hepatice[18,19,20].

Totuși, majoritatea autorilor nu au înregistrat diferențe semnificative între rezecțiile anatomice și cele non-anatomice, atâta timp cât ele au permis obținerea unei margini de siguranță de cel puțin 1 cm. În general, alegerea tipului de rezecție depinde de numărul, dimensiunile, topografia și într-o oarecare măsură de aspectul macroscopic al metastazei. Se consideră că metastazele bine delimitate pot fi rezecate cu o margine de siguranță mai redusă (dar nu mai mică de 1 cm), în timp ce pentru cele care prezintă

noduli sateliți este recomandabilă o limită de siguranță mai largă. În cazul metastazelor hepatice care invadează structurile anatomice adiacente, sau atunci când metastazele hepatice sunt asociate cu recidiva locală a cancerului colorectal sau cu metastaze extrahepatice, pentru efectuarea unei rezecții curative este necesară o atitudine mai agresivă. Pentru metastazele hepatice care invadează viscerele de vecinătate (colon, stomac, diafragm, suprarenala dreaptă) se recomandă rezecțiile pluriviscerale ori de câte ori obiectivul R0 poate fi astfel atins [8,21].

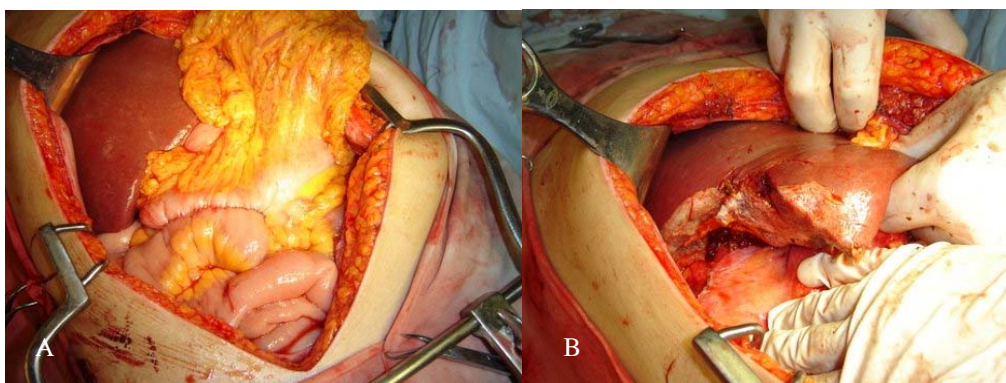


Fig.1 Aspecte intraoperatorii

A. cancer colon drept + metastază hepatică segment VII;
B. Segmentectomie VII

Întrucât rezecția hepatică este singurul tratament cu viză curativă, iar rata recidivei la nivelul tranșei hepatice este de circa 6% în cazul unei margini de siguranță de numai 2 mm, acești autori consideră legitimă efectuarea rezecției hepatice chiar și cu o margine de siguranță minimă atunci când datorită localizării, dimensiunilor, numărului de tumori sau rezecțiilor hepatice succesive nu se poate efectua în condiții de siguranță o hepatectomie cu margine de siguranță de minim 1 cm [22,23]. În unele situații, pentru obținerea obiectivului R0, poate fi necesară rezecția segmentară a elementelor vasculare ale pediculului hepatic, cu reconstrucție vasculară (autologă sau cu interpoziție de proteze).

Rezecția hepatică trebuie să respecte următoarele principii:

- evitarea insuficienței hepato-celulare prin conservarea a cel puțin 30% din parenchimul hepatic functional;
- diminuarea riscului de recidivă prin respectarea unor margini de securitate de >2 mm (risc de recidivă de 6%);
- conservarea pediculiilor glissonieni ai segmentelor restante, pentru a nu exista parenchim exclus sau prost vascularizat - posibilă sursă de ischemie, necroză sau fistulă biliară postoperatorie [20,24].

EVALUAREA INTRAOPERATORIE A LEZIUNILOR, TIMPI OPERATORI.

Deși s-au descris mai multe tipuri de incizii, cum ar fi cea propusă de Makuuchi – în „J”, este de preferat să se utilizeze incizia subcostală bilaterală plasată la 5 cm sub rebordul costal. Incizia poate fi prelungită pe linia mediană, pentru un acces mai bun la segmentele superioare ale ficatului (segmentele IV posterior, VII, VIII). În cazul rezecției simultane a unui neoplasm de colon descendent sau rectal și a metastazelor

hepatice sincrone se practică o laparotomie mediană, prelungită cu o incizie subcostală dreaptă. Expunerea se realizează prin folosirea unui depărtător dotat cu 4 valve retractoare pentru rebordul costal (tip Kent sau Jakasago) [25,26].

În etajul submezocolic, intestinul subtire este derulat pe toată lungimea sa pentru căutarea nodulilor de carcinomatoză. Cadrul colic este palpat și se controlează zona de anastomoză, dacă rezecția colorectală a fost realizată într-un timp operator anterior. Se inspectează mezourile și spațiul retroperitoneal median pentru identificarea adenopatiilor metastatice și a nodulilor de carcinomatoză.

În etajul suprmezocolic sunt căutate și biopsiate adenopatiile de la nivelul pediculului hepatic, duodeno-pancreatic și regiunii celiace.

Se practică manevra Kocher pentru o explorare corectă a regiunii interaorticocave și a pediculului mezenteric superior. Se explorează cu atenție cupolele diafragmatice.

La nivelul ficatului, o primă examinare este realizată prin palpate, apreciindu-se numărul, localizarea și dimensiunea metastazelor. Leziunile suspecte sunt biopsiate pentru examinare histo-patologică extemporanee. Dacă aspectul macroscopic al ficatului pare modificat sau dacă se intenționează o hepatectomie majoră (≥ 3 segmente) se practică o biopsie din parenchimul hepatic netumoral pentru examen extemporaneu, cu scopul de a aprecia calitatea parenchimului hepatic (steatoză, fibroză, ciroză).

După efectuarea unei colecistectomii de principiu, se plasează un drenaj biliar transcistic. Se individualizează și tracționează cu ajutorul unui laț calea biliară, fără a fi devascularizată, pentru a fi exclusă din zona de clampare. Se sectionează ligamentul rotund, conservându-l lung; se secționează de asemenea ligamentele falciform, triunghiular drept și stâng; odată ficatul mobilizat în întregime se poate realiza o ecografie intraoperatorie.

Atunci când este necesară clamparea vasculară, prin manevra Pringle se clampează pediculul hepatic în întregime, cu excluderea căii biliare principale. Această clampare „în masă” permite aplicarea clampului la nivelul țesutului adipos ce protejează elementele vasculare de posibilele leziuni traumatice ce ar fi provocate de un clampaj direct. Clamparea poate fi continuă sau intermitentă. Clamparea intermitentă se realizează dacă este necesară o perioadă mai mare de 30 minute, în caz de modificări ale parenchimului hepatic (steatoză, fibroză, ciroză) și în cazul rezecțiilor hepatice multiple. După incizia capsulei Glisson, secționarea parenchimului se realizează cu ajutorul unei pense fine hemostatice („Kellyclazie”) sau cu bisturiul cu ultrasunete [25, 26].

Pediculii accesorii sunt fie electrocoagulați cu pensa bipolară, fie sunt ligaturați cu fire resorbabile 2/0 sau 3/0, fie sunt clipați pe măsură ce se avansează cu clipuri, preferabil resorbabile. Pediculii principali și venele suprahepatice sunt suturate manual sau, mai rar, cu ajutorul unui stapler linear vascular sau de tip EndoGIA®; acesta din urmă este util în special în controlul venei suprahepatice drepte în caz de hepatectomie dreaptă [27].

După declampare se realizează o compresie ușoară a tranșei cu câmpuri moi, timp de câteva minute. Hemostaza este completată prin ligaturi cu fire monofilament non-resorbabile 4 sau 5/0. În cazul unei sângerări difuze poate fi folosită și coagularea cu argon, cu prudență în vecinătatea venelor suprahepatice, pentru a evita riscul emboliei gazoase. Bilistaza este verificată prin injectare de albastru de metilen prin tubul de dren transcistic; eventualele biliragii sunt rezolvate prin suturi cu fire monofilament 5/0. Acest timp operator se termină prin aplicarea unui gel /burete

hemostatic pe suprafața tranșei/lor hepatice. Evidarea ganglionară în pediculul hepatic, retro-duodeno- pancreatic și la nivelul trunchiului celiac se realizează în mod sistematic, mai ales în caz de metastaze la nivelul segmentelor IV și V [14,25, 26].

Categoriile de pacienți

Noile strategii terapeutice se adresează următoarelor categorii de pacienți [28]:

1. pacienți cu metastază unică, voluminoasă, a cărei rezecție ar lăsa un parenchim hepatic funcțional insuficient;
2. pacienți cu metastaze în ambii lobi;
3. pacienți cu recidivă de metastază hepatică după rezecție;
4. pacienți cu neoplasm colorectal și metastaze hepatice sincrone.

Pentru pacienții cu metastază hepatică unică, voluminoasă, a cărei rezecție ar lăsa un volum de parenchim hepatic funcțional insuficient pot fi adoptate două opțiuni terapeutice:

- a. embolizarea / ligatura ramului portal al hemifecatului la nivelul căruia se găsește cea mai mare parte a masei tumorale (în general este vorba de hemifecatul drept), în scopul producerii unei hipertrofii compensatorii a hemifecatului contralateral [25,29]. Dacă volumetria de reevaluare efectuată la 3-5 săptămâni după embolizarea portală evidențiază un volum al parenchimului hepatic rezidual de peste 30% din volumul hepatic rezecția hepatică poate fi efectuată.
- b. chimioterapie neoadjuvantă sistemică sau loco-regională în scopul diminuării masei tumorale.

În cazul pacienților cu metastaze hepatice multiple în ambii lobi nerezecabile d'emblée au fost propuse patru modalități terapeutice: a). Hepatectomia în doi timpi incluzând embolizarea/ ligatura portală a apărut ca urmare a constatării că după efectuarea embolizării portale se produce o creștere în dimensiuni a metastazelor din ficatul neembolizat. În această variantă, în primul timp se realizează rezecția metastazelor situate în parenchimul hepatic care va fi păstrat (hemifecatul stâng), ulterior embolizându-se hemifecatul tumoral (drept). În al doilea timp se va efectua hepatectomia dreaptă (eventual extinsă la segmental IV), după obținerea unei hipertrofii suficiente a hemifecatului stâng. b). Hepatectomia efectuată în doi timpi fără embolizare portală constă în rezecția cât mai multor metastaze în primul timp, urmată în timpul doi, după obținerea unei regenerări hepatice, de rezecția metastazelor restante. Între cei doi timpi operatorii pacienții urmează chimioterapie. În cazul pacienților cu metastaze multiple la care este indicată, din diverse motive, o intervenție seriată colorectală, cu ocazia rezecției colorectale pot fi abordate metastazele rezecabile printr-o hepatectomie minoră, urmând ca în al doilea timp (cu ocazia restabilirii tranzitului intestinal) să fie rezecate metastazele restante. c). Hepatectomia care asociază rezecția cu distrucția tumorală locală constă în rezecția celor mai voluminoase metastaze printr-o hemihepatectomie, și distrucția prin hipertermie a celor de dimensiuni reduse situate în hemifecatul restant. Limita acestei metode constă în faptul că metastazele cele mai voluminoase trebuie să fie localizate într-un singur lob. d). Hepatectomie în unul sau doi timpi după chimioterapie neoadjuvantă. Această metodă are scopul de a obține o diminuare a masei tumorale care să permită exereza metastazelor hepatice în unul sau doi timpi [30].

A fost demonstrat că și în cazul recidivei hepatice izolate sau asociate unei recidive extra-hepatice rezecabile, reintervenția chirurgicală pentru exereza completă a formațiunii tumorale rămâne singura variantă terapeutică cu viză curativă. Ratele de

supraviețuire a acestora fiind comparabile cu ale celor observate după prima rezecție. În acest context indicațiile distrucției tumorale prin radiofrecvență sau crioterapie, utilizate singure sau în asociere cu rezecția hepatică, pot fi extinse [28, 31].

Rezectia simultană a unei tumori primitive colorectale și a metastazelor hepatice sincrone - Într-o primă fază se practică rezecția de colon, iar dacă se identifică contraindicații ale rezecției hepatice într-un timp, operația se oprește aici. În plus, este de preferat să se realizeze anastomoza colo-colică înaintea unei eventuale clampări a pediculului, aceasta putând provoca edemul peretelui colonic [32].

FOLLOW-UP PENTRU PACIENȚI CU REZECȚIE DE METASTAZE HEPATICE ÎN CANCERUL COLO-RECTAL

În prezent, nu există studii publicate care să cuprindă un protocol de urmărire a pacienților cu cancer acolo-rectal cu rezecție de metastaze hepatice. Urmărirea uzuală în majoritatea centrelor constă în determinarea nivelului antigenului carcino-embriionar care prezintă o sensibilitate de 59% și o specificitate de 84%, completată cu explorări imagistice (ecografie, CT, Rx. torace) pentru determinarea eventualelor leziuni secundare, la interval de 6 luni pentru primii 2 ani și anual pentru următorii 3 ani [33,34].

CONCLUZII

În prezent tratamentul metastazelor hepatice ale cancerului colorectal este multimodal (rezecție, distrucție, chimioterapie).

Rezecția chirurgicală a metastazelor hepatice constituie tratamentul de elecție, el permițând obținerea unor rate de supraviețuire de ordinul 40% la 5 ani, net superioare altor tratamente și mai ales chimioterapiei. Rezecția metastazelor hepatice reprezintă singurul tratament potențial curativ, neexistând alternative terapeutice la fel de eficiente, motiv pentru care rezecția hepatică este standardul în funcție de care se apreciază eficacitatea oricărei alte metode terapeutice.

Pentru a aprecia eficiența rezecției hepatice trebuie luată în considerare istoria naturală a metastazelor hepatice în cancerul colo-rectal. În cazul pacienților neoperați supraviețuirea mediană este de 6-18 luni [6], supraviețuirea la 5 ani fiind extrem de rară [7,8], majoritatea autorilor neconsemnând nici un caz de supraviețuire la 5 ani [9-11].

Totuși, doar 15-20% dintre metastazele de cancer colorectal sunt rezecabile. Îmbunătățirea tehnicilor rezecționale hepatice și a suportului reanimator a condus la abordarea mai curajoasă a acestor pacienți care prezintă metastaze hepatice ale cancerului colorectal.

Nu există factori limitativi ai rezecției, în afară de cantitatea și calitatea parenchimului restant. Rezecția simultană a metastazelor hepatice și a cancerului colorectal poate fi realizată cu o morbiditate, mortalitate și supraviețuire similare cu ale rezecțiilor amânate. Tratamentul sincron al acestor leziuni este avantajos pentru pacient dar este însoțit de un procent mai ridicat de complicații postoperatorii, în care creșterea ratei fistulei anastomotice, este cel mai important. Mai multe studii au arătat că metastazele hepatice sincrone au un prognostic mai puțin favorabil decât cele metacrone [10,25,28].

Rezultatele postoperatorii imediate în rezecțiile majore sunt direct proportionale cu experiența echipei chirurgicale. Supraviețuirea la distanță, aplicând schemele de tratament multimodal de care dispunem în prezent, a fost net ameliorată.

BIBLIOGRAFIE

1. Miyagawa S., Makuuchi M., Kawasaki S., Kakazu T. Criteria for safe hepatic resection. *Am J Surg.* 1995, 169:589.
2. Jaeck D., Bachellier P. Quel traitement chirurgical proposer dans les cancers du colon avec métastases viscérales (synchrones et métachrones)? *Gastroenterol. Clin. Biol.*, 1998, 22:168.
3. Fong Y., Blumgart L. H. Hepatic colorectal metastasis: current status of surgical therapy. *Oncology*, 1998, 12:1489.
4. Wagner J.S., Adson M.A., Van Heerden J.A., Adson M.H., Ilstrup D.M. The natural history of hepatic metastases from colorectal cancer. A comparison with resective treatment. *Ann. Surg.*, 1984, 199:502.
5. Doci R., Bignami P., Montalto F., Gennari L. Prognostic factors for survival and disease-free survival în hepatic metastases from colorectal cancer treated by resection. *Tumori*, 1995, 81:143.
6. Keighley M. R. B. Blackwell Publishing Ltd, *Aliment Pharmacol* 2003, 18 (3): 7–30
7. Fuhrman G.M., Curley S.A., Hohn D.C., Roh M.S. Improved survival after resection of colorectal liver metastases. *Ann. Surg. Oncol.*, 1995, 2:537.
8. Zibari G.B., Riche A., Zizzi H.C., Mcmillan R.W., Aultman D.F., Boykin K.N., Gonzalez E., Nandy I., Dies D.F., Gholson C.F., Holcombe R.F., McDonald J.C. Surgical and nonsurgical management of primary and metastatic liver tumors. *Am. Surg.*, 1998, 64:211.
9. Scheele J., Stangl R., Altendorf-Hofmann A. Hepatic metastases from colorectal carcinoma: impact of surgical resection on the natural history. *Br. J. Surg.*, 1990, 77:1241.
10. Scheele J., Altendorf-Hofmann A. Resection of colorectal liver metastases. *Arch. Surg.*, 1999, 384:313.
11. Fong Y., Fortner J., Sun R.L., Brennan M.F., Blumgart L.H. Clinical score for predicting recurrence after hepatic resection for metastatic colorectal cancer: analysis of 1001 consecutive cases. *Ann. Surg.*, 1999, 230:309
12. Scheele J., Stang R., Altendorf-Hofmann A., Paul M. Resection of colorectal liver metastases. *World J. Surg.*, 1995, 19:59.
13. Scheele J., Altendorf-Hofmann A. Surgical treatment of liver metastases . In Blumgart L., Fong Y. editors, *Surgery of the liver and biliary tract*, Ed. W.B. Saunders (London) 2000, p. 1475-1502
14. Scheele J., Stangl R., Altendorf-Hofmann A., Gall F. P. Indicators of prognosis after hepatic resection for colorectal secondaries. *Surgery*, 1991, 110:13.
15. Sugawara Y., Yamamoto J., Yamasaki S., Shimada K., Kosuge T., Makuuchi M. Estimating the prognosis of hepatic resection în patients with metastatic liver tumors from colorectal cancer with special concern for the timing of hepatectomy. *Surgery*, 2001, 129:408.
16. Khatrta V.P., Cheeb K.G., Petrelli N.J. Modern Multimodality approach to hepatic colorectal metastases: Solutions and controversies. *Surgical Oncology*, 2007, 16: 71–83.
17. Moug S.J., Horgan P.G. The role of synchronous procedures in the treatment of colorectal liver metastases. *Surgical Oncology* 2007, 16: 53–58.
18. Weber, J. C., Bachellier, P., Oussoultzoglou, E., Jaeck, D. - Simultaneous resection of colorectal primary tumour and synchronous liver metastases. *Br. J. Surg.*, 2003, 90:956.
19. Weber S.M., Jarnagin W.R., Dematteo R.P., Blumgart L.H., Fong Y. Survival after resection of multiple hepatic colorectal metastases. *Ann. Surg. Oncol.*, 2000, 7:643
20. Jaeck D., Bachellier P., Weber J.C., Mourad M., Walf P., Boudjema K. Le traitement chirurgical des métastases hépatiques synchrones des cancers colorectaux. Résection simultanée ou résection différée? *Ann. Chir.*, 1996, 50:507.
21. De Santibanes E., Lassalle F.B., McCormack L., Pekolj J., Quintana G.O., Vaccaro C., Benati M. Simultaneous colorectal and hepatic resections for colorectal cancer: postoperative and longterm outcomes. *J. Am. Coll. Surg.*, 2002, 195:196.
22. Purkiss S.F., Williams N.S. Growth rate and percentage hepatic replacement of colorectal liver metastases. *Br. J. Surg.*, 1993, 80:1036.
23. Kokudo N., Tada K., Seki M., Ohta H., Azekura K., Ueno M., Matsubara T., Takahashi T., Nakajima T., Muto T. Anatomical major resection versus nonanatomical limited resection for liver metastases from colorectal carcinoma. *Am. J. Surg.*, 2001, 181:153.
24. Kokudo N., Miki Y., Sugai S., Yanagisawa A., Kato Y., Sakamoto Y., Yamamoto J., Yamaguchi T., Muto T., Makuuchi M. Genetic and histological assessment of surgical margins în resected liver metastases from colorectal carcinoma: minimum surgical margins for successful resection. *Arch. Surg.*, 2002, 137:833.

25. Popescu I. Rezectia hepatică. In Popescu I. editor, *Chirurgia ficatului*, Ed. Universitară "Carol Davila", Bucuresti, 2004, p. 537-656.
26. Popescu I., Tulbure D., Ionescu M., Ciurea S., Brasoveanu V., Pietroreanu D., Boeti P., Hrehoret D., Boros M. Rezectiile hepatice: indicatii, tehnică, rezultate - analiza unei experiente clinice de 445 de cazuri. *Chirurgia*, 2003, 98:17.
27. Elias D., Lasser P., Stambuck J., Lusinchi A., Souadka A., Bognel C., Rougier P., Eschwege F. Un traitement agressif est-il justifié dans les récidives loco-régionales des cancers colorectaux? *Gastroenterol. Clin. Biol.*, 1991, 15:3.
28. Weber J.C., Bachellier P., Jaeck D. Optiuni terapeutice în tratamentul metastazelor hepatice ale cancerelor colorectale. In Popescu I. editor, *Chirurgia ficatului*, Ed. Universitară "Carol Davila", Bucuresti, 2004, p. 413-424.
29. Bismuth H., Adam R., Levi F., Farabos C., Waechter F., Castaing D., Majno P., Engerran L. Resection of nonresectable liver metastases from colorectal cancer after neoadjuvant chemotherapy. *Ann. Surg.*, 1996, 224:509.
30. Shankar A., Leonard P., Renaut A.J., Lederman J., Lees W.R., Gillams A.R., Harrison E., Taylor I. Neo-adjuvant therapy improves resectability rates for colorectal liver metastases. *Ann. R. Coll. Surg. Engl.*, 2001, 83:85.
31. Popescu I., Ciurea S., Brasoveanu V., Pietroreanu D., Tulbure D., Georgescu S., Stanescu D., Herlea V. Rezectiile hepatice iterative. *Chirurgia*, 1998, 93:87.
32. Adam R., Bismuth H., Castaing D., Waechter F., Navarro F., Abascal A., Majno P., Engerran L. Repeat hepatectomy for colorectal liver metastases. *Ann. Surg.*, 1997, 225:51.
33. Muratore A., Polastri R., Bouzari H., Vergara V., Ferrero A., Capussotti L. Repeat hepatectomy for colorectal liver metastases: A worthwhile operation? *J. Surg. Oncol.*, 2001, 76:127.
34. Sugarbaker P.H. Repeat hepatectomy for colorectal metastases. *J. Hepatobiliary Pancreat. Surg.*, 1999, 6:30.