

## RECONSTRUCȚIA SÂNULUI DUPĂ MASTECTOMIE PENTRU CANCER MAMAR. TEHNICA LAMBOULUI MUSCULO-CUTANAT DE MARE DORSAL

Mihaela Perța\*, S. Luncă\*\*

\*Clinica de Chirurgie Plastică și Reconstructivă

\*\*Clinica de Urgențe Chirurgicale

Spitalul Clinic de Urgențe Iași, Universitatea de Medicină și Farmacie „Gr. T. Popa” Iași

**BREAST RECONSTRUCTION AFTER MASTECTOMY FOR CANCER. THE TECHNIQUE OF LATISSIMUS DORSI MUSCULOCUTANEOUS FLAP (Abstract):** Breast conservation surgery is now widely accepted as the treatment of choice in breast cancer. The aim of immediate breast reconstruction is to improve well-being and quality of life for women undergoing mastectomy for breast cancer. Immediate breast reconstruction after mastectomy has increased over the past decade, following the unequivocal demonstration of its oncological safety and the availability of reliable methods of reconstruction. The use of latissimus dorsi musculocutaneous flap to replace the volume loss after major breast resection is an option where the tumour to breast volume ratio is large. The latissimus dorsi muscle flap is a simple and reliable technique for breast reconstruction and was first described in 1896. The latissimus dorsi flap is known to be a well-vascularized flap with minimal risk of fat necrosis. The main disadvantage of this procedure is a high rate of donor-site seroma. Comparing with other techniques of reconstruction, the technique of latissimus dorsi flap is simple and imply a few steps: marking the flap, raising the flap, anterior transposition of the flap, covering the defect and donor site closure. This procedure must be known by all surgeons (general, plastic and breast) involved in breast surgery. The aim of this article is to describe the technique of latissimus dorsi flap in breast reconstruction.

KEY WORDS: BREAST RECONSTRUCTION, LATISSIMUS DORSI MUSCULOCUTANEOUS FLAP, TECHNIQUE

Correspondență: S. Luncă, Spitalul Clinic de Urgență Iași, Str: Gen. Berthelot, nr. 2, Iași, 700483

### INTRODUCERE

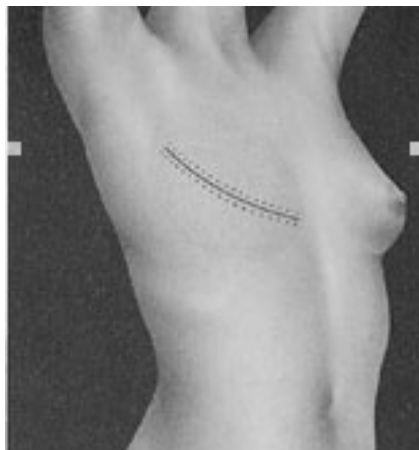
Cancerul mamar reprezintă cea mai frecventă formă de cancer la femei, incidența acestuia fiind în creștere în ultimile decenii [1,2]. În Marea Britanie se estimează că una din 12 femei va fi afectată de această boală pe parcursul vieții [1]. În ultimii ani tratamentul cancerului de sân a suferit modificări majore evoluând de la intervenții mutilante tip Halsted către o chirurgie conservatoare.

Mastectomia radicală tip Halsted (descrisă la 1894) era cauza unor diformități severe, greu de reconstruit [3]. Progresele realizate în înțelegerea bolii, a făcut ca pentru stadiile cele mai avansate să fie preferate mastectomia radicală modificată sau mastectomiile simple care aduc un prejudiciu cosmetic cu mult mai mic, cu defecte de părți moi care pot fi reconstruite, astfel încât pacienta să aibă o viață relativ normală după intervenția chirurgicală [4] (Fig1).

Astăzi se optează pentru tratamentul cancerului de sân de către echipe multidisciplinare de chirurși, astfel încât pe lângă chirurgul care realizează mastectomia, să existe și un chirurg plastician care să reconstruiască sânul, eventual în același timp operator. Astfel pacienta este supusă unei singure intervenții chirurgicale, impactul psihologic este mult mai bine tolerat, iar rezultatele la distanță fiind foarte bune [4].

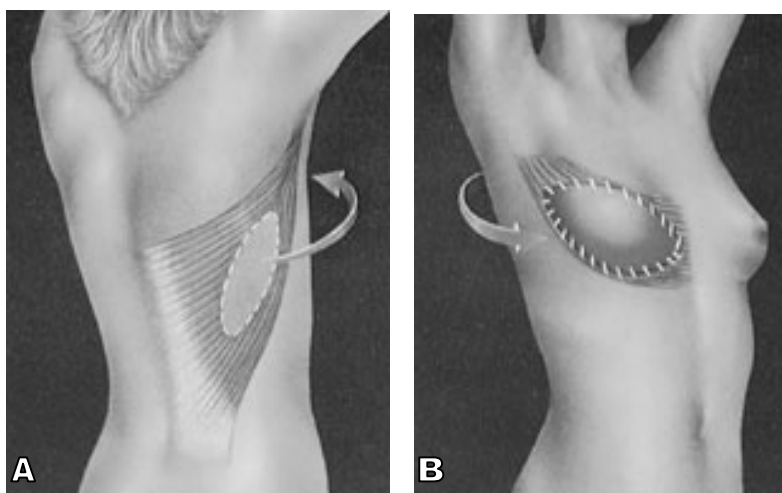
În decursul timpului s-au descris mai multe metode de reconstrucție ale sânului, toate având la bază trei scopuri principale: reconstrucția volumului sânului, simetrizarea sânului nou format cu cel controlateral (uneori prin intervenții pe sânul opus) și reconstrucția plăcii areolo-mamare. Metodele de reconstrucție ale sânului variază de la folosirea implantelor mamare (atunci când cantitatea de țesut restant o permite), implantelor - expander și nu în ultimul rând utilizarea țesuturilor proprii ale pacientei sub forma lambourilor. Cele mai

folosite lambouri sunt cele musculo-cutane de mare dorsal (LD) și drept abdominal (TRAM). În ceea ce privește lamboul de drept abdominal, acesta are o tehnică de recoltare mai laborioasă, trebuie să se realizeze pe un abdomen fără intervenții chirurgicale anterioare și la o pacientă la care nu se mai pune problema unei ulterioare sarcini. De asemenea, complicațiile în cazul realizării acestui lambou sunt mai numeroase și cu o incidență mai mare, acestea fiind de tipul necrozelor (în special la pacientele obeze) și scăderii rezistenței peretelui abdominal.



**Fig.1 Cicatrice postmastectomie**

În consecință, lamboul musculo-cutan mare dorsal rămâne metoda de preferat utilizată în reconstrucția sânelui, datorită unei tehnici de recoltare facile, unei suprafețe mari, unei vascularizații de tip „V” (după Mathes și Nahai), unui pedicul lung și de calibru bun care duce și la un arc de rotație mare, permițând acoperirea unor defecte la distanță [5,6].



**Fig.2 Lambou mare dorsal: A. Zonă donatoare; B. Zonă receptoare**

Lamboul mare dorsal a fost descris pentru prima dată de către Tansini în 1896, ca metodă de acoperire a defectelor de părți moi de la nivelul toracelui după o mastectomie făcută pentru un cancer mamar [7] (Fig. 2 A,B). Pentru o perioadă destul de lungă de timp, lamboul nu a fost folosit, astfel încât tehnica transpoziției anterioare a lamboului de mare dorsal a fost redescoperită în 1976, de către Olivari și McCraw, care descriu lamboul de mare dorsal în insulă [8,9].

## ANATOMIE

Lamboul de mare dorsal poate fi transferat liber sau pediculat.

Ținând cont de structurile anatomice pe care le poate avea în alcătuire, lamboul de mare dorsal poate fi: musculo-cutanat, osteo-muscular sau osteo-miocutan, care poate fi folosit pentru acoperirea de defecte complexe [10].

Deoarece arcul de rotație al lamboului poate fi suficient de mare, acest tip de lambou poate avea o gamă largă de indicații de utilizare [11]:

- este folosit pentru reconstrucția sânelui după diferitele tehnici de mastectomie pentru cancerul de sân și în reconstrucția defectelor complexe de perete toracic anterior când acest lambou va fi utilizat atât mio-cutan cât și compozit;
- pentru acoperirea pierderilor de substanță de la nivelul brațului, în special a feței sale posterioare;
- poate fi utilizat ca transfer paleativ pentru cinematizarea cotului în cazul paraliziiilor de plex brahial;
- mușchiul poate fi utilizat pentru acoperirea defectelor de la nivelul fețelor superioară, anterioară și posterioară ale umărului și regiunii preclaviculare;
- utilizat pentru reconstrucția hemifeței inferioare, cavității bucale și regiunii cervicale;
- lamboul osteo-muscular sau osteo-mio-cutan (lambou compozit) poate fi utilizat pentru acoperirea defectelor complexe de la nivelul brațului;
- poate acoperi defectele de la nivel dorsal paravertebral de la D4 la L5 (lambou cu pedicul distal);
- lamboul liber transferat va fi utilizat pentru acoperirea pierderilor de substanță de la nivelul membrului inferior după traumatisme complexe prin strivire, cu fracturi deschise și pierderi importante de părți moi.

Pentru a putea înțelege tehnica de recoltare a acestui lambou trebuie mai întâi cunoscute câteva noțiuni de anatomie a acestui lambou. Este important de știut că mușchiul mare dorsal are mai multe surse de vascularizație, din acest punct de vedere fiind un lambou de tip V după clasificarea lui Mathes și Nahai, putând fi utilizat ca lambou atât cu pedicul proximal cât și distal [5,6]. Acest tip V de vascularizație descrie faptul că mușchiul are un pedicul dominant (principal) și mai mulți pediculi secundari.

Pediculul dominant este reprezentat de artera toraco-dorsală și venele ei comitante. Sursa regională a arterei toraco-dorsale este artera subscapulară, are o lungime medie de 8 cm și un calibru de aproximativ 2,5 mm. Artera toraco-dorsală dă una sau două ramuri pentru mușchiul serratus anterior înainte de a intra în mușchi la nivelul feței lui posterioare, la o distanță de 9 – 11 cm de vasele axilare. La nivelul hilului, artera și venele se împart în ramuri laterale și mediale care diverg rapid în interiorul mușchiului, ramurile laterale luând o direcție oblică, paralelă cu marginea axilară a mușchiului, în timp ce ramurile mediale sunt orizontale. Această dispoziție a vascularizației intramusculare permite prelevarea segmentară a mușchiului. Pediculi secundari sunt reprezentați de 4 – 6 artere perforante și venele lor comitante, cu o lungime de 2 – 3 cm și un calibru de 0,6 mm, care provin din arterele intercostale posterioare, cu o importanță deosebită deoarece pot asigura întreaga vascularizație a mușchiului atunci când pediculul proximal este sacrificat și 4 – 6 artere perforante și venele lor comitante care provin artera și venele lombare cu o lungime de 1 – 2 cm și un diametru de 0,5 mm .

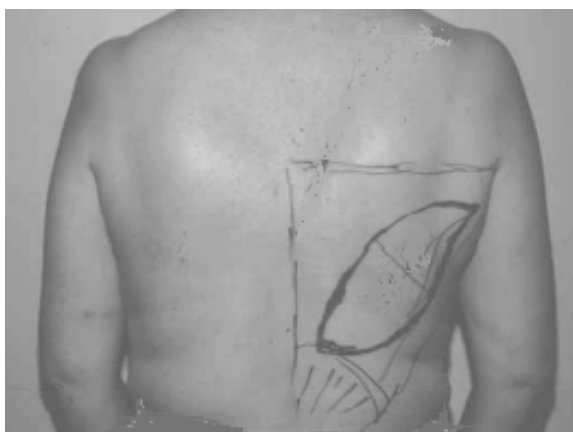În ceea ce privește inervația mușchiului mare dorsal, acesta este asigurată de nervul toraco-dorsal, ram al trunchiului secundar posterior al plexului brahial [12,13].

Preoperator, poate fi realizată o electromiografie, iar dacă la nivelul umărului pacienta a suferit în antecedente un traumatism sau o intervenție chirurgicală, trebuie făcută o arteriografie, pentru a cunoaște eventualele modificări ale vascularizației regiunii [11].

## TEHNICĂ

Tehnica recoltării acestui lambou are mai multe etape: preoperatorie de marcarea a desenului lamboului, de recoltare propriu-zisă, de acoperire a defectului și de închidere a zonei donatoare.

Ca primă etapă trebuie marcată paleta cutanată necesară acoperirii defectului (Fig.3). Acesta va avea dimensiunile calculate funcție de cele ale defectului, sau cât mai aproape de acesta, atunci când dimensiunile defectului sunt foarte mari. Marcarea se va face cu pacienta în ortostatism, cu aprecierea pliului cutanat („pinch test”) [14]. Funcție de dimensiunile și orientarea defectului se va însemna cu un marker insula cutanată, care poate fi de trei tipuri: verticală, de-a lungul marginii anterioare a mușchiului, orizontală, care va fi ascunsă de către sutien și una oblică [14]. Pentru fiecare din aceste tipuri se va căuta suprafața maximă care poate permite închiderea directă a defectului restant, țesuturile fiind în repaus prin retropulsia și adducția brațului pentru momentul marcării desenului lamboului, apoi brațul va fi abduct și ridicat pentru realizarea unei măsurători corecte. O paletă cutanată cu o lățime maximă, la care defectul să poată fi închis direct, va fi obținută atunci când orientarea acesteia este oblică, dimensiunea acesteia fiind de 12,5 cm (11,6 – 14 cm) față de orientarea verticală care dă o insulă cutanată cu lățime maximă de 9,4 (limite între 8 și 11 cm) și cea orizontală de 9,2 cm (limite între 8 și 10,6 cm). Această apreciere a suprafeței cutanate necesare cât și a posibilităților de închidere a zonei donatoare sunt posibile datorită proprietăților biomecanice ale pielii condiționate, la rândul lor, de rețeaua de collagen și elastină dermică. Aceste proprietăți ale pielii sunt: extensibilitatea - posibilitatea alungirii sub acțiunea unei tensiuni în cele două axe ale spațiului și elasticitatea - posibilitatea revenirii la un status inițial după îndepărtarea tensiunii care a acționat asupra ei [14].



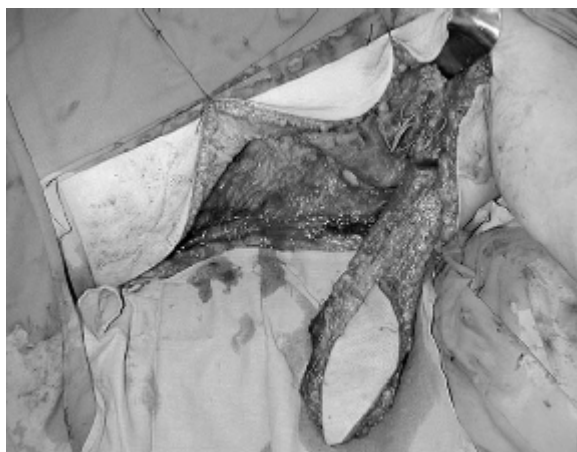
**Fig.3 Marcarea desenului lamboului**

Poziția paletei cutanate la nivelul toracelui posterior trebuie să țină cont de nevoile de acoperire, dar și de aspectul estetic. În cazul mastectomiei radicale este necesar de a reconstrui un plan muscular în zona subclaviculară. Trebuie dispus suficient mușchi sub tegumentul recoltat și ca urmare paleta cutanată va fi marcată cât mai sus la nivel dorsal [15,16]. Poziționarea insulei cutanate supero-intern pe peretele toracic posterior va permite utilizarea maximală a mușchiului [17]. În cazul unei mastectomii radicale modificate, paleta cutanată va fi centrată pe mușchi. Unii autori sunt de părere că importantă este poziționarea insulei cutanate central față de pedicul [18]. Din punct de vedere estetic ar trebui ca cicatricea să fie poziționată astfel încât să poată fi acoperită ulterior de sutien [19]. Forma paletei cutanate poate fi diferită, dar în majoritatea cazurilor se preferă forma fusiformă. Millard [20] clasifică formele paletei cutanate în cazul lamboului musculo-cutan de mare dorsal în cinci tipuri, în funcție de cicatricea de mastectomie: un sfert de cerc, 2/3 de semilună, în diamant, diamant cu vârf și în picătură. Dimensiunile paletei, care să permită o închidere directă a

zonei donatoare sunt de 10 – 12 cm lățime. Kelly [21] descrie paleta cutanată orientată în jos și înainte, astfel obținându-se o morbiditate minimă a situsului donor. Insula cutanată poate fi în formă de virgulă („coma-shaped design”) [21]. Pentru a face mai facilă mobilizarea lamboului trebuie secționat ulterior inserția humerală a mușchiului.

După marcarea formei, orientării și dimensiunilor lamboului pacienta va fi poziționată pe masa de operație în decubit lateral cu brațul abduct la 90 de grade (membrul toracic fiind în totalitate inclus în câmpul operator), astfel fiind posibil și abordul anterior în cazul în care mastectomia este făcută în același timp cu reconstrucția sânului.

A doua etapă operatorie constă în recoltarea lamboului care începe cu incizia pe marginea anterioară a mușchiului, de la nivelul marginii posterioare a axilei. Funcție de dimensiunile stabilite, necesare pentru acoperirea zonei receptoare, această incizie poate ajunge până la creasta iliacă posterioară. Se va diseca atent, planul de decolare fiind situat subaponevrotic. Pentru început se va elibera marginea anterioară a mușchiului. Această disecție posterioară este ușor de realizat atunci când mușchiul este aderent la peretele toracic. Pe tot parcursul decolării se va face o hemostază atentă și foarte minuțioasă. Se va stabili ulterior planul de clivaj între mușchi și peretele toracic în porțiunea mijlocie a acestuia, care este reprezentat de un plan areolar, avascular, care poate fi disecat foarte facil prin digitoclazie. Mușchiul este eliberat treptat de inserțiile sale distale. Se va descoperi țesutul adipos de la nivelul axilei în care este înglobat și pediculul. Prin reclinarea retrogradă a mușchiului se va permite expunerea pediculului care se află pe fața sa profundă. Importantă este disecția pediculului toraco-dorsal atât timp cât mușchiul este într-o tensiune fiziologică. Dacă se va dori disecția pediculului până la vasele axilare, atunci când este nevoie de un pedicul mai lung, se va ligatura artera circumflexă scapulară și ramurile care merg către marele dințat. Eliberarea într-un prim timp a porțiunii distale a mușchiului (respectiv a lamboului), va face foarte dificilă disecția ulterioară a pediculului (Fig.4).

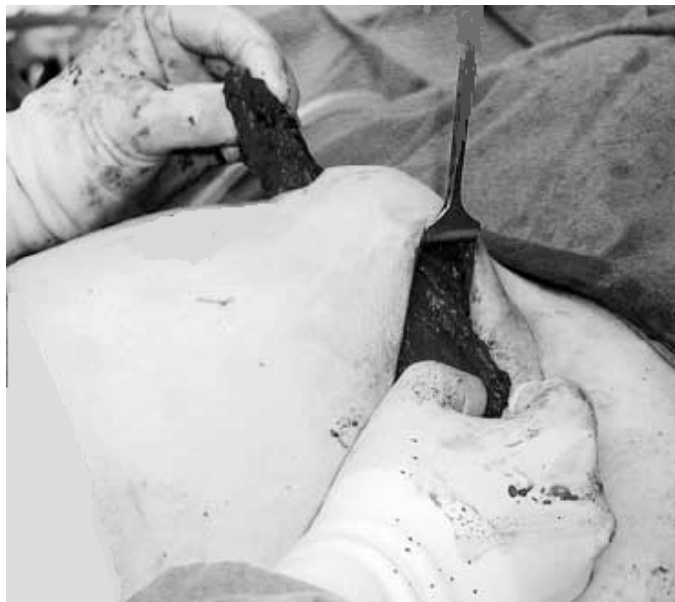

**Fig.4 Ridicarea lamboului de mare dorsal**

Disecția pediculului va începe pe fața sa anterioară, pe toată lungimea. Pentru eliberarea feței profunde a pediculului trebuie să avem o expunere a câmpului operator foarte bună, deoarece la acest nivel va fi necesară o hemostază foarte precisă. Atunci când lamboul este liber transferat este necesară o disecție a pediculului până la vasele axilare, unde calibrul arterei subscapulare este de 2 – 3 mm permițând astfel anastomozarea microchirurgicală cu artera receptoare. Marginea posterioară a marelui dorsal (văzut dinspre omoplat) este relativ mai dificil de reperat. Se va face disecția pentru separarea marelui dorsal de marele rotund (atunci când avem nevoie de o suprafață musculară mai mare), disecție care se va face foarte atent și care va necesita, deasemenea, o hemostază foarte riguroasă. Atunci când este indicat

transferul liber, secționarea tendonului mușchiului se va face într-o ultimă etapă, deoarece el protejează tracțiunile accidentale ale pediculului pe tot parcursul disecției lamboului.

Odată prelevat lamboul, acesta va necesita transpozarea lui la nivelul situsului receptor, respectiv la nivelul toracelui anterior și așezarea sa cât mai simetric cu sânul controlateral. Pentru aceasta lamboul se va tuneliza. Tunelul prin care va trece lamboul se va face larg, astfel încât să nu determine ulterior compresiune la nivelul pediculului și să permită o bună poziționare a lamboului la nivelul zonei receptoare (Fig.5).



**Fig.5 Lamboul de mare dorsal tunelizat**

Disecția pentru a crea un acces spre situsul receptor se va începe la nivelul axilei, în plan subcutanat, având un traiect care să favorizeze o amplasare cât mai favorabilă a lamboului și a insulei musculare la nivelul stabilit anterior și care va ține cont de dimensiunile lamboului [10,11].

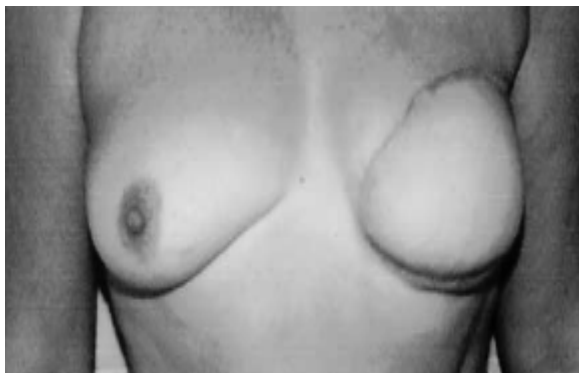Într-o etapă ulterioară, la nivelul zonei de mastectomie pentru poziționarea lamboului de mare dorsal se va ține seama de forma și orientarea cicatricii, zonă care a fost pregătită în prealabil de o a doua echipă operatorie, aceasta în cazul în care ablația sânelui nu s-a făcut concomitent cu recoltarea lamboului pentru reconstrucție. Marginea inferioară a lamboului va trebui poziționată, pe cât posibil, în șanțul submamar, porțiunea musculară (atunci când insula musculară este mult mai mică decât cea cutanată) va fi aplicată în zona de maximă pierdere de substanță postmastectomie, iar celelalte margini ale lamboului vor fi suturate la marginile vechii cicatrici, anterior pregătite, pentru a crea astfel un sân cu o formă cât mai fiziologică și amplasat într-o poziție cât mai simetrică cu cel de partea opusă, care, în mod ideal, să nu mai necesite o altă intervenție chirurgicală, de data acesta pentru simetrizare [14] (Fig.6).

De multe ori, datorită orientării vechii cicatrici, nevoilor excizionale, precum și altor cauze locale și/sau generale, va fi necesară această simetrizare a sânelui, după care, la distanță, se va crea și o nouă placă areolo-mamară. Simetrizarea se va face printr-o nouă intervenție, fie pe același sân, la care lamboului construit i se poate adăuga un implant mamar care să aducă noul sân la dimensiunile celui controlateral, fie se poate interveni pe sânul opus la care se poate practica o mamoplastie de reducere (atunci când este cazul).

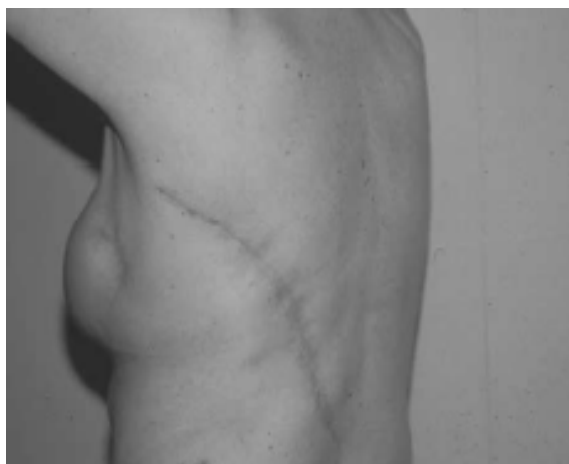Zona donatoare de lambou va fi închisă direct (atunci când lățimea lamboului nu a depășit 10 – 12 cm) sau cu grefe de piele liberă despicată (Fig.7).

Atât la nivelul zonei donatoare cât și a celei receptoare de va amplasa un drenaj aspirativ, pentru evitarea unor complicații de tipul seroamelor sau hematoamelor [14].

Pansamentul la nivelul zonei donatoare va fi făcut compresiv pentru favorizarea hemostazei precum și pentru a ajuta acolarea țesuturilor, cu atenție la nivelul zonei de pivotarea a pediculului, unde pansamentul va fi făcut larg. Un pansament lejer se va face și la nivelul lamboului (zonei receptoare), care să nu determine compresiuni asupra pediculului, și eventual poate fi lăsată o zonă centrală liberă, astfel încât să poată fi urmărită în permanență viabilitatea lamboului.



**Fig.6 Sânnou format cu lambou de mare dorsal**



**Fig.7 Cicatricea la nivelul zonei donatoare de lambou mare dorsal**

Complicațiile care pot apare pot fi atât la nivelul zonei donatoare cât și la nivelul situsului receptor [22-25]. La nivelul zonei de pe care s-a recoltat lamboul pot apare:

- seroame în 60-80% dintre cazuri;
- hematoame, motiv pentru care de cele mai multe ori drenul aspirativ care se lasă la acest nivel va fi păstrat o perioadă mai lungă de timp (7 – 10 zile)
- infecții;
- dehiscenta plăgii în 20% dintre cazuri;
- necroze parcelare ale marginilor plăgii operatorii.

La nivelul lamboului pot apare zone de necroză marginală sau ale întregului lambou (foarte rar întâlnite) și deasemenea seroame, hematoame sau infecții.

## **DISCUȚII**

Datorită fiabilității sale mari, lamboul musculo-cutan de mare dorsal este frecvent utilizat în reconstrucția mamară după mastectomii pentru cancere de sân în diferite stadii evolutive. Datorită vascularizației sale lamboul are o multitudine de alte utilizări. În ceea ce privește reconstrucția sânnului strategia de prelevare a acestuia și poziționarea lamboului vor

ține cont de caracteristicile morfologice ale pacientei. Este cunoscut faptul că mușchiul mare dorsal asigură extensia, adducția și rotația internă a brațului. De aceea, s-a studiat în amănunt prejudiciul adus prin prelevarea acestui mușchi și a transpoziției sale anterioare. Russel [26] pune în evidență faptul că există doar o pierdere funcțională minoră prin transferul acestui mușchi, existând alte grupe musculare sinergice, cum ar fi marele rotund, care preiau funcția sa și suplinesc foarte bine deficitul funcțional al marelui dorsal.

În ceea ce privește traiectul paletei cutanate s-au descris numeroase variante, toate având ca scop optimizarea poziției sale la nivelul toracelui (zonei receptoare), precum și diminuarea sechelelor la nivelul situsului donor. Deși orientarea verticală și cea orizontală sunt cel mai des folosite, insula cutanată poziționată oblic, în jos și înainte, va permite recoltarea unei mari suprafețe de piele și țesut celular subcutanat, care în același timp va asigura și o închidere directă la nivelul zonei donatoare. Laxitatea cutanată disponibilă va fi evaluată în preoperator când se va stabili și poziția optimă a paletei cutanate și implicit stabilirea localizării unei cicatrici dorsale cât mai favorabil situată pentru un aspect estetic optim.

Folosirea acestui tip de lambou este facilă, având în vedere vascularizația, lungimea și calibrul pediculului, precum și suprafața sa, iar complicațiile sunt rare și aspectul estetic al zonei de la nivelul căreia se recoltează este acceptabil. Reconstrucția sânului cu ajutorul acestui lambou poate fi asociată cu folosirea unui implant mamar. Acest implant, atunci când țesuturile restante o permit va fi utilizat ca metodă unică de reconstrucție mamară, după o eventuală pregătire a țesuturilor, mai exact de formare a „buzunarului” în care va fi introdus cu ajutorul unui expander.

În ceea ce privește reconstrucția sânului cu lambouri, acestea mai pot fi, în cadrul celor pediculate, lamboul de drept abdominal - TRAM (transvers rectus abdominis muscle flap), care la rândul său poate fi utilizat și liber transferat, Lamboul pe perforanta epigastrică inferioară profundă (DIEP - deep inferior epigastric artery flap) și lambouri liber transferate: gluteal inferior, superior (S-GAP - gluteal artery flap), lateral de coapsă și chiar gracilis.

Mulți autori sunt de părere că cele mai bune rezultate în tratarea unui cancer de sân, sunt obținute atunci când protocoalele terapeutice sunt stabilite de către o echipă multidisciplinară, care va include oncologul, chirurgul, plasticianul, endocrinologul și radiologul și nu în ultimul rând anatomopatologul care va stabili tipul de cancer și stadiul evolutiv al acestuia care are o importanță deosebită în ceea ce privește atitudinea terapeutică ulterioară [4].

În ceea ce privește decizia de reconstrucție a sânului, acesta va aparține atât chirurgului cât și pacientei. De cele mai multe ori pacienta este de acord și chiar cere această reconstrucție (dacă se poate concomitent cu ablația sânului), în primul rând pentru evitarea purtării unei proteze exterioare cât și pentru îmbunătățirea impactului psiho-social al pacientei [27]. Decizia de reconstrucție a sânului va fi influențată de vârsta pacientei, tarele asociat, tipul și stadiul bolii, dimensiunile sânului controlateral, statusul constituțional al pacientei, în același timp pacienta fiind informată asupra posibilelor complicații, poziția și aspectul cicatricilor restante, eventualele intervenții pentru simetrizarea sânului și reconstrucția plăcii areolo-mamare și nu în ultimul rând modificărilor de sensibilitate de la nivelul noului sân.

Un ultim subiect de discutat va fi cel al momentului reconstrucției mamare, care poate fi imediată – în același timp operator și care are avantajul unei singure anestezii generale, reconstrucția se va face pe un teren lipsit de fibroza cicatricială care duce la o disecție mai anevoioasă, iar pacienta va fi lipsită de trauma produsă de absența unui segment al propriului său corp. Reconstrucția poate fi și secundară, la distanță de mastectomie, atunci când protocolul terapeutic include radioterapia care poate influența statusul țesuturilor [28,29].



**BIBLIOGRAFIE:**

1. Cancer Research Campagn, Factsheet 6,1996.
2. Edstrom Elder Elisabeth, Brandberg Yvonne, Bjorklend Tina et colab. Quality of life and patient satisfaction in breast cancer patients after immediate breast reconstruction: a prospective study. *The Breast*. 2005;1-8.
3. Halsted WS. The results of radical operations for the cure of breast carcinoma. *Ann Surg* 1894; 20: 497.
4. Kat CC, Darcy CM, O'Donoghue JM, Taylor AR, Regan PJ. The use of the latissimus dorsi musculocutaneous flap for immediate correction of the deformity resulting from breast conservation surgery. *Br J Plast Surg* 1999;52:99-103.
5. Mathes SJ, Nahai F. Classification of the vascular anatomy of muscles experimental and clinical correlation. *Plast Reconstr Surg* 1981;67:177-187.
6. Mathes SJ, Nahai F. *Clinical Atlas of Muscle and Musculocutaneous Flaps*, St. Louis, 1989.
7. Tansini I. Nuovo processo per l'amputazione della mammaella per cancro. *Riforma Medica* 1896.
8. Olivari N. The latissimis dorsi flap. *Brit J Plast Surg* 1976;29:126-129.
9. McCraw JB, Dibbell DG. Experimental definition of independent miocutaneous vascular territories. *Plast Reconst Surg* 1977;60:212-220.
10. Masquelet AC, Romana MC, Gilbert A. *Les lambeaux musculaires et cutanes*. Springer-Verlag France, Paris, 1993, p.17-27.
11. Gilbert A, Masquelet AC, Hentz RV. *Les lambeaux arteriels pedicules du membre superior*. Ed. Expansion Scientifique Française, 1990, p.40-44.
12. Tobin GR, Schusterman MA, Peterson GH, Nichols G, Bland KI. The intramuscular neurovascular anatomy of the latissimus dorsi muscle: the bases for splinting the flap. *Plast Reconstr Surg* 1981;67: 637-641.
13. Barlett SP, May JW Jr, Yarewchuk MJ. The latissimis dorsi muscle: a fresh cadaver study of the primary neurovascular pedicle. *Plast Reconstr Surg* 1981;67:631.
14. Binder JP, Cuminet J, Revol M, Servant JM. Les lambeau de grand dorsal a palette oblique en bas et en avant en chirurgie reconstructrice mammaire. *Ann Chir Plast Esth* 2003;48:167-172.
15. Biggs TM, Cronin ED. Technical aspects of the latissimus dorsi flap in breast reconstruction. *Ann Plast Surg* 1981;6:381-388.
16. Maxwell GP. Latissimus dorsi breast reconstruction. *Ann Plast Surg* 1981;6:171-178.
17. Wolf LE, Biggs TM. Aesthetic refinements in the use of the latissimus dorsi flap in breast reconstruction. *Plast Reconstr Surg* 1982;69:788-793.
18. Cohen BE. Shoulder defect correction with the island latissimus dorsi flap. *Plast Reconstr Surg* 1984; 74:650-656.
19. Bostwick J, Jurkiewicz MJ. Recent advances in breast reconstruction: transposition of the latissimus dorsi flap singly or with the overlying skin. *Ann Surg* 1980;46:537-547.
20. Millard DR. Variations in the design of the latissimus dorsi flap in breast reconstruction. *Ann Plast Surg* 1981;7:269-271.
21. Kelly MBH, Searle A. Improving the donor site cosmesis of the latissimis dorsi flap. *Ann Plast Surg* 1998;41:629-632.
22. Clough KB, Louis- Sylvestre C, Fitoussi A, Couturand B, Nos C. Donor site sequelae after autologous breast reconstruction with an extended latissimis dorsi flap. *Plast Reconstr Surg* 2002;109:1904-1911.
23. Salmi A, Tnominen R, Tukiainen E, Asko-Seljavaara S. Morbidity of donor and recipient sites after free flap surgery. A prospective study. *Scand J Plast Reconstr Surg Hand Surg* 1995;29:337-341.
24. Schwabegger A, Ninkovic, Brenner E, Anderl H. Seroma as a common donor site morbidity after harvesting the latissimis dorsi flap: observations on cause and prevention. *Plast Reconstr Surg* 1997;38:594-597.
25. Hamdi M, Van Landuyt K, Monstrey S, Blondeel P. Pedicled perforator flaps in breast reconstruction: a new concept. *British Ass of Plast Surgeons* 2004;57:531-539.
26. Russell RC, Pribaz J, Zook EG, Leighton WD, Eriksson E, Smith CJ. Latissimus dorsi musculocutaneous flap for elbow flexion. *Plast Reconstr Surg* 1986;78:336-344.
27. Wilkins EG, Cederna PS, Lowery JC, et al. Prospective analysis of psychosocial outcomes in breast reconstructions: one- year postoperative results from the Michigan Breast Reconstruction Outcome Study. *Plast Reconstr Surg* 2000;106:1014-1025.
28. Kroll SS, Schusterman MA, Reece GP, Miller MJ, Swith B. Breast reconstruction with myocutaneous flap in previously irradiated patients. *Plast Reconstr Surg* 1994;93:460-471.
29. Williams JK, Carlson GW, Bostwick J, Bried JT, Mackay G. The effects of radiation treatment after TRAM flap breast reconstruction. *Plast Reconstr Surg* 1997;100:1153-1160.