

## SUPURAȚIE DIFUZĂ A PLANȘEI ORAL COMPLICATĂ CU PATOLOGIE MEDIASTINALĂ ȘI HEPATICĂ

F. Onișor-Gligor<sup>1</sup>, M. Juncar<sup>1</sup>, T. Lung<sup>1</sup>, D. Nicolau<sup>2</sup>, Mădălina Lazăr<sup>1</sup>

1. Catedra de Chirurgie Orală și Maxilo- Facială I,

Universitatea de Medicină și Farmacie „Iuliu Hațieganu” Cluj Napoca

2. Clinica de Chirurgie Toracică, Cluj Napoca

***DIFFUSE SUPPURATION OF THE FLOOR OF MOUTH WITH ODONTOGENIC ORIGIN COMPLICATED WITH MEDIASTINAL AND HEPATIC PATHOLOGY (Abstract):*** The complications of diffuse suppurations of the head and neck represent a major risk factor for the patient's life. The emergency surgical intervention, associated with the antimicrobial drugs represents the elective treatment of these affections. In this paper we present the case of a patient who presented a diffuse suppuration of the floor of mouth, with odontogenic origin, complicated with mediastinal, pericardial and hepatic pathology. As a result of the surgical intervention, both at the level of the cephalic extremity, and at the thoracic level, the postoperative evolution was favorable and lead to the patient's recovery. The large drainage of the mouth floor and the deep neck spaces, associated with the thoracic drainage were the most important elements for the patient's total recovery. Simultaneously, the patient was administered antimicrobial drugs, according to the antibiogram, that limited the extent of the suppuration through the hematogenic way and the installation of multiorgan failure. After the amelioration of the inflammatory phenomena the reconstructive plastic surgery of the postoperative scars was done. In the Romanian and in the international literature many cases of diffuse suppurations of the head and neck, complicated with septic determinations at a distance, were presented. These were successfully cured due to a sustained surgical treatment. Most of the authors endorse the opinion that the antimicrobial drugs are of major importance in the case of the diffuse suppurations. They have the role of limiting the extent of the suppuration, but the most important remains the surgical treatment. However, the diffuse suppurations represent a category of affections that may lead to an unfortunate ending.

KEY WORDS: DIFFUSE SUPPURATIONS, MEDIASTINITIS, PERICARDITIS

Corespondență: Dr. F. Onișor-Gligor, Catedra de Chirurgie Orală și Maxilo- Facială I, Universitatea de Medicină și Farmacie „Iuliu Hațieganu” Cluj Napoca; e-mail: dr\_onisorf@yahoo.com\*

### INTRODUCERE

Supurațiile extremității cefalice cu punct de plecare odontogen reprezintă o categorie de afecțiuni care pot îmbrăca diverse aspecte clinice de o gravitate mai mare sau mai mică. De cele mai multe ori aceste afecțiuni pot fi tratate eficient fără să apară complicații grave și cu un minim de sechele postoperatorii. Principiile de bază în tratamentul supurațiilor care ar trebui să ghideze orice medic, au fost stabilite încă din antichitate. Din păcate datorită progresului marcat în domeniul medicației antibacteriene, există tendința să se trateze aceste afecțiuni doar medicamentos, fără a asigura o cale de drenaj adecvată pentru secrețiile apărute la nivelul țesuturilor afectate. [1,2]

Prin lucrarea de față dorim să prezentăm cazul unui pacient tratat în Clinica de Chirurgie Orală și Maxilo – Facială I din Cluj Napoca care a prezentat o supurație de lojă submandibulară dreaptă cu punct de plecare odontogen, care s-a extins la nivelul planșei orale, complicată cu mediastinită acută, pericardită congestivă, microabcese

\* received date: 23.09.2009

accepted date: 10.10.2009

hepatice, sindrom inflamator pleuro-pulmonar, hipoproteinemie severă, și insuficiențe organice multiple.

Prin prezentarea acestui caz dorim să atragem un semnal de alarmă cu privire la diversele complicații locale și generale pe care patologia dento-parodontală le poate dezvolta, în special patologia periapicală, în cazul în care nu sunt luate măsuri corecte și ferme.

### PREZENTARE DE CAZ

Pacientul I. L. în vârstă de 55 de ani se internează în Clinica de Chirurgie Orală și Maxilo – Facială I din Cluj Napoca cu diagnosticul de supurație difuză a planșeului oral cu punct de plecare 4.8.

Examenul clinic la internare evidențiază exooral prezența unei tumefacții masive, submento-submandibulară bilateral, cu edem cervical extins până la zona supraclaviculară dreaptă și suprasternal. Tegumentele prezintă o congestie moderată iar palpator se poate decela prezența infiltratului inflamator difuz, de consistență crescută și dureros la palpare. Examenul endooral este dificil de realizat datorită trismusului accentuat și evidențiază tumefacția și congestia mucoasei planșeului oral. Endooral sunt evidențiate secreții salivare abundente și prezența unei candidoze la nivelul feței dorsale a limbii.

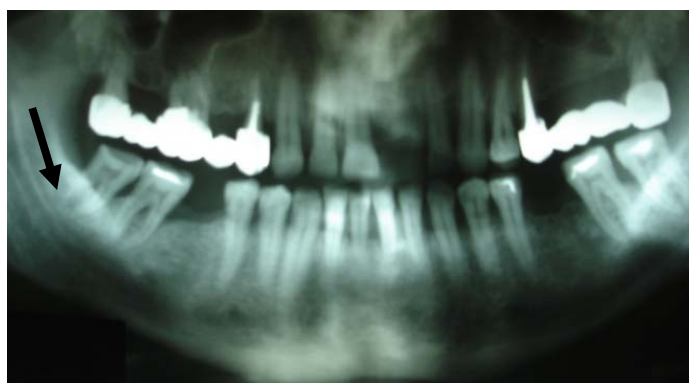

Fig. 1 OPT- punctul de plecare al supurației

Din istoricul bolii reținem că în urmă cu 6 zile dintele 4.8. a fost obturat coronar. Anterior tratamentului restaurativ coronar, acesta a fost tratat endodontic nechirurgical pentru un proces patologic localizat periapical. După finalizarea tratamentului 4.8. pacientul acuză dureri la nivelul acestuia și la nivelul lojei submandibulare drepte. Pacientul urmează un tratament antibiotic în speranța dispariției fenomenelor inflamatorii. Medicul stomatolog îndepărtează obturația coronară și practică drenajul endodontic al dintelui cauzal (Fig. 1).

Afecțiunea evoluează cu apariția trismusului și a unei tumefacții dureroase submandibulare. Datorită accentuării tulburărilor funcționale (masticatie, deglutiție și fonație) pacientul se prezintă de urgență în serviciul clinicii noastre pentru tratament de specialitate. Starea generală este alterată cu febră moderată (38-38,5°C), ușoară tahicardie și adinamie.

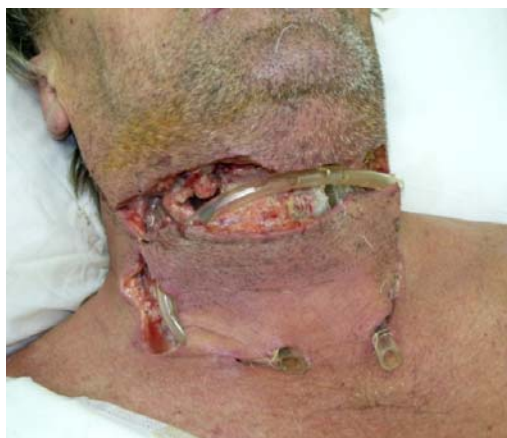Din anamneză nu descoperim afecțiuni sistemice care să favorizeze apariția unei supurații difuze. Condițiile de viață și de muncă sunt în cea mai mare parte corespunzătoare, pacientul acuză munca în mediu cu un nivel ridicat de stress.

Se intervine chirurgical de urgență și se practică o deschidere largă cervicală superioară în potcoavă prin care se obține abordul lojilor planșeului oral. De la acest nivel sunt drenate secreții sero-sanginolente, fetide, reduse cantitativ. Am recoltat probe biologice pentru examenul microbiologic și antibiogramă. Sunt practicate lavaje largi cu soluții oxigenate și antiseptice. La nivelul lojilor planșeului oral sunt plasate mai multe tuburi de dren pentru a asigura un drenaj adecvat al acestora și pentru a repeta lavajele. În paralel se institue un tratament antibiotic cu spectru larg (cefalosporine generația a III-a, 4 g/zi, i.v.).

Tabloul clinic de la internare sugerează o posibilă extindere a supurației la nivelul mediastinului, motiv pentru care se practică o radiografie toracică în urgență, care evidențiază doar colecție pleurală bazală dreaptă moderată. A doua zi se efectuează un examen CT care nu relevă aspecte de mediastinită, dar evidențiază extindere supurației laterofaringian și pretraheal.

Evoluția cazului este ondulantă, cu o tendință generală de evoluție nefavorabilă manifestată prin alterarea și mai marcată a stării generale, cu apariția de dificultăți respiratorii. Pulsul este tahicardic, iar tensiunea arterială se situează în valori normale.

Se modifică schema de administrare a antibioticelor și se institue tratamentul cu: Tienam, Amikacină și Metronidazol.



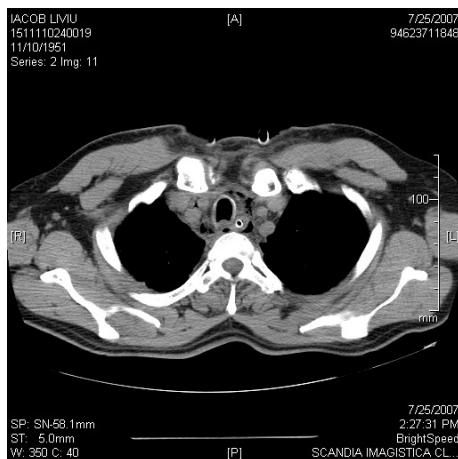**Fig. 2 Aspectul clinic postoperator** - după deschiderea spațiilor laterocervicale

A treia zi de la internare se reintervine chirurgical în anestezie generală cu intubație nazo-traheală pivot inhalator Halotane, și se practică incizia laterocervicală bilateral în continuarea inciziei realizate anterior. Astfel sunt deschise lojile laterofaringiene, loja marilor vase bilateral și fosele supraclaviculare. Sunt plasate tuburi de dren pentru asigurarea drenajului lojilor deschise chirurgical (Fig. 2)

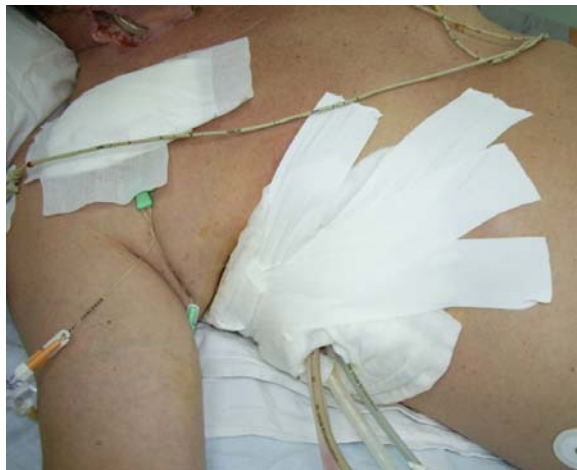Semnele clinice și refluarea secrețiilor de la nivelul mediastinului superior, ne conduc spre diagnosticul de mediastinită. Examenul clinic și explorările paraclinice ulterioare stabilesc diagnosticul de supurație difuză a planșeului oral complicată cu mediastinită acută descendentă necrotizantă (Fig. 3), pericardită, microabcese hepatice, sindrom inflamator pleuro-pulmonar, hipoproteinemie severă, insuficiențe organice multiple (respiratoie, hepatică, renală).

Pacientul este transferat în Clinica de Chirurgie Toracică unde se practică toracotomie dreaptă, cu pneumoliză, deschidere largă și drenaj mediastinal anterior și posterior, pericardotomie cu evacuare, pericardioliză și drenaj, urmate de pleurotomie stângă cu drenaj pleural (Fig. 4).

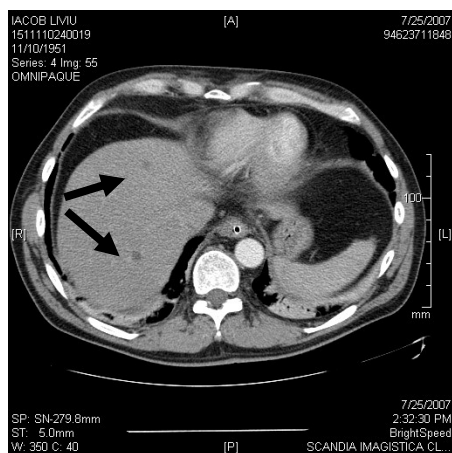
Investigațiile imagistice (CT), evidențiază prezența determinărilor septice hepatice cu apariția de microabcese localizate la acest nivel (Fig. 5). Se prelevează noi probe pentru examen microbiologic și antibiogramă din lichidul pleural, pericardic și de la nivelul mediastinului. Examenul bacteriologic relevă prezența unei flore bacteriene polimorfe compusă în special din: *Enterococcus spp*, *Staphylococcus epidermidis* și se administrează antibiotice în conformitate cu antibiograma (Clindamicină, Ciprinol, Augmentin, Colistin. Tratamentul general vizează analgezia (AINS), profilaxia trombozelor venoase profunde, tratament antiaritmie (pentru FIA paroxistică), antisecretant gastric, hepatoprotector, reechilibrare hidroelectrolitică și alimentație hipercalorică. Am continuat tratamentul prin efectuarea de lavaje largi cu soluții slab antiseptice și oxigenate, necrectomii seriatae, iar după ameliorarea fenomenelor inflamatorii am practicat extracția dintelui cauzal.



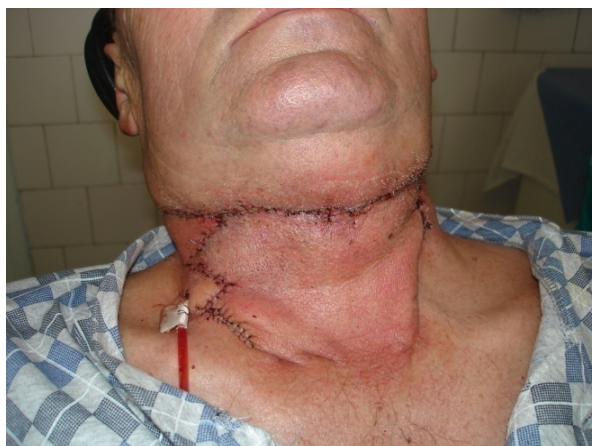**Fig. 3 Aspectul CT al diseminării supurației la nivelul mediastinului**



**Fig. 4 Drenaj toracic**



**Fig. 5 Aspectul CT al determinărilor septice hepatice**



**Fig. 6 Aspect clinic postoperator după plastia cicatricilor submandibulare și laterocervicale.**

La finele a 19 zile de spitalizare, pacientul prezintă plămâni reexpandate, fără colecții pleurale reziduale și ameliorarea insuficiențelor organice. Pacientul se externează urmând să revină pentru plastia cicatricilor postoperatorii. La trei luni de la externare pacientul revine în serviciul clinicii noastre și se practică plastia cicatricilor submandibulare și laterocervicale (Fig. 6).

## DISCUȚII

Supurațiile de părți moi ale masivului facial reprezintă o patologie destul de frecventă care afectează o mare parte din populația țării noastre.

Într-un studiu efectuat în Clinica de Chirurgie Orală și Maxilo Facială I de dr. Juncar Mihai și publicat în 2008, au fost descoperiți 270 de pacienți care au prezentat supurații ale lojilor superficiale și profunde de masiv facial. Au fost excluse din acest studiu cazurile de supurații periosoase. Dintre acești pacienți mai bine de jumătate au prezentat supurații care s-au extins la nivelul mai multor loji [3].

În țările dezvoltate supurațiile difuze joacă un rol relativ mic din totalul afecțiunilor care sunt prezente la nivelul masivului facial. Cu toate acestea sunt raportate cazuri de supurații difuze de masiv facial complicate cu fasciită necrozantă. Dar numărul cazurilor raportate în literatura internațională este relativ scăzut în special datorită profilaxiei eficiente la care pacienți sunt supuși.

La o primă vedere pacientul nu prezenta nici un factor care să favorizeze apariția unei supurații difuze. Dar după o anamneză amănunțită am descoperit faptul că pacientul prezenta obiceiuri vicioase care sumate cu munca în condiții de stress și alimentația dezechilibrată au dus la o depresie imună, care a permis florei bacteriene selectate prin terapia antibiotică să se extindă la distanță cu apariția de microabcese hepatice și mediastinită acută.

În literatura de specialitate sunt citate mai multe cazuri de supurații difuze extinse loco-regional și la distanță. Extinderea supurațiilor cu punct de plecare odontogen se poate face și cranian, fapt ce impune o colaborare strânsă cu specialiștii în neurochirurgie. Anastassios I. Mylonas, prezintă cazul unui pacient cu o supurație difuză complicată cu apariția unui abces cerebral. Cu această ocazie autorul subliniază importanța majoră pe care, drenajul endocranian, împreună cu cel local evident asociat cu tratamentul antibiotic, o prezintă [4].

Alimentația deficitară pe care pacientul a prezentat-o timp de o săptămână anterior prezentării în serviciul clinicii noastre (datorată trismusului marcat și durerilor provocate de mobilizarea planșeului oral) a dus la accentuarea depresiei imune, și a favorizat extinderea supurației. Imunodepresia joacă un rol impotant în extinderea supurațiilor difuze, fapt evidențiat de altfel și în literatura de specialitate. În 1999 T. Lung și col. raportează cazul unei paciente care pe fondul unui deficit proteic sever a dezvoltat o supurație difuză în care au apărut determinări septice la distanță, pe cale hematogenă, cu apariția de fasciită necrozantă la nivelul coapselor și a degetelor de la membrele inferioare [5].

Toracotomiile și drenajul mediastinal, au avut un rol decisiv în obținerea unei evoluții favorabile în acest caz. Cu toate acestea nu toate cazurile de supurații difuze ale extremității cefalice, extinse la nivel mediastinal au o evoluție favorabilă, de altfel după cum subliniază și Gradon, J.D, prognosticul acestor pacienți este destul de rezervat [6].

Intervențiile chirurgicale seriate au constituit un element esențial în tratamentul acestui caz. Oxigenarea țesuturilor afectate de procesul infecțios a dus la o diminuare marcată a florei bacteriene anaerobe care după cum știm joacă un rol esențial în apariția șocului toxicoseptic. Deschiderea amplă a țesuturilor planșeului oral a permis realizarea de necrectomii seriate care au favorizat oxigenarea țesuturilor de la acest nivel.

## CONCLUZII

Supurațiile difuze de la nivelul extremității cefalice reprezintă o categorie de afecțiuni cu potențial crescut letal. Administrarea tratamentului antibiotic ca tratament singular al supurațiilor de masiv facial nu a avut ca efect o evoluție favorabilă a afecțiunii, din contră efectul putem spune că a fost nefavorabil prin selecția florei bacteriene rezistente și cu virulență crescută.

Temporizarea intervenției chirurgicale duce la agravarea afecțiunii, datorită absenței unei căi de drenaj de la nivelul supurației fapt ce favorizează difuzarea supurației.

## BIBLIOGRAFIE

1. Lung T, Mureșan O. Celulite Faciale Odontogene. Etiopatogenie și forme evolutive. *Medicina Stomatologică*. 1999; 3(4): 36-37.
2. Lung T, Mureșan O. Forme Anatomico-Clinice și Tratamentul Celulitelor Faciale Odontogene. *Medicina Stomatologică*. 1999; 3(3): 61-64.
3. Juncar M, Lung T. Supurațiile lojilor superficiale și profunde de masiv facial, studiu statistic retrospectiv pe o perioadă de 5 ani (2000 – 2004). *Analele Științifice ale Universității de Stat de Medicină și Farmacie "Nicolae Testemițianu"*, Chișinău; 2005; Vol 4: 323-328.
4. Mylonas IA, Tzerbos HF, Mihalaki M, Rolgis D, Boutsikakis I. Abces cerebral de origine odontogena. *Journal of Cranio-Maxillofacial Surgery*. 2007; 35(1): 63-67.
5. Lung T, Mureșan O, Bayani M. Fasciita Necrozantă Cervico – Facială. *Revista Națională de Stomatologie*. 1999; 2(3-4): 105–112.
6. Gradon, JD. Space-occupying and life-threatening infections of the head, neck, and thorax, *Infect Dis Clin N Amer*. 1996; 10: 857–878.