

## ALGORITM DE TRATAMENT MINIM INVAZIV AL CHISTULUI HIDATIC HEPATIC

L. Dubei<sup>1</sup>, V. Strat<sup>2</sup>

1 Spitalul Municipal Rădăuți, Secția Chirurgie

2 Clinica I Chirurgie „I. Tănăsescu-Vl. Buțureanu” Iași

Universitatea de Medicină și Farmacie „Gr.T. Popa” Iași

### **THE ALGORITHM OF MINIMAL INVAZIVE TREATMENT OF HYDATIC CYST (Abstract):**

Hydatid cyst is a parasitosis caused by *Taenia Echinococcus*. In the last 15 years, new methods of treatment of the hydatid cyst have been proposed. This article is one review about the modalities of treatment of hydatid cyst (HC), especially by a minimally invasive approach. The modalities of approach is the percutaneous and videoscopic technique. The abidance by rules of techniques is the key of the success. The videoscopic approach is conditioned by the existing of the personal calified in this method. The PAIR technique is the recently and modern approach a HHC and the protocol of this technique is very good established. This protocol can be applied in laparoscopic approach. The open surgical approach of HHC is highly expensive in the postoperative period, therefore a laparoscopic approach may be advocated. The minimally invasive method shortens the postoperative hospitalization period, reduces the number of complications as well as the overall hospitalization expenses and facilitates a rapid social recovery. All these are solid arguments for me to recommend the laparoscopic approach as a standard procedure for hepatic hydatid disease.

KEY WORDS: HYDATIC HEPATIC CYST, ECHINOCOCCOSIS, ALBENDAZOLUM, PAIR, LAPAROSCOPIC TREATMENT OF HEPATIC HYDATIC CYST, MINIMALLY INVAZIVE APPROACH

Corespondență: Dr. Liviu Dubei, medic specialist, secția Chirurgie, Spitalul Municipal „Sfinții Dr. Cosma și Damian” Rădăuți, jud. Suceava, doctorand Universitatea de Medicină și Farmacie „Gr. T. Popa” Iași; email: liviudubei@yahoo.com\*.

Chistul hidatic este o parazitoză provocată de *Taenia echinococcus* fiind una dintre afecțiunile parazitare cu frecvență în creștere datorită educației sanitare deficitare a populației, știut fiind că boala hidatică este boala mâinilor murdare. Boala are răspândire endemică în zona balcanică și Europa estică. În România prevalența este de 5-6 cazuri la 100.000 de locuitori, cu incidența în creștere [1], datorită în primul rând creșterii numărului crescătorilor de animale și a posibilităților de diagnostic.

Cele aproximativ 1.000 de cazuri noi diagnosticate anual în România au o pondere importantă în patologia chirurgicală cotidiană. Această afecțiune aparent benignă consumă resurse financiare deosebite, acumulând aproximativ 30.000 de zile de spitalizare la nivel național și consumând peste 45 de milioane de RON anual (aproximativ 10 milioane de euro, valoarea reală a cheltuielilor de spitalizare depășind de fapt 30 milioane de euro). Aceste cazuri implică și o perioadă mare de incapacitate temporară de muncă (aproximativ 60.000 de zile), aducând un prejudiciu important bugetului de stat (peste 10 milioane de euro).

---

\* received date: 10.10.2009

accepted date: 11.11.2009

Localizarea hepatică este cea mai frecventă (peste 60% din totalul localizărilor), infestarea realizându-se pe cale digestivă. Ficatul este primul filtru în calea parazitului, iar plămânul reprezintă al doilea filtru și deci a doua localizare (aproximativ 30%). Omul este gazdă accidentală pentru parazit, gazda definitivă fiind câinele, iar vitele, oile și porcii - gazde intermediare. Pe lângă cele două localizări mai frecvente, hepatică și pulmonară, mai pot fi întâlnite și alte localizări: cerebrale, splenice, renale, musculare, mezocolon, osoase, oculare, pelvine, peritoneale primitive, spinale, cardiace, sân.

Diagnosticul este în general, apanajul explorărilor paraclinice cum ar fi ecografia, radiologia convențională, CT, explorările hematologice și imunohistochimice (hemoleucograma cu formula leucocitară, imunofluorescența și testul ELISA), excepțional acesta fiind stabilit prin examen clinic [2,3]. Spre deosebire de chistul hidatic toracic unde diagnosticul este stabilit excepțional în urma consultului clinic, în cazul chistului hidatic hepatic simptomatologia ne orientează spre un diagnostic de probabilitate, diagnosticul de certitudine rămânând apanajul imagisticii, imunologiei și a explorării chirurgicale.

O prevenție eficientă, o profilaxie veterinară corectă printr-un program național coerent care să cuprindă toate formele de luptă împotriva acestui parazit ar face ca incidența bolii să scadă. Această prevenție pleacă de la igiena mâinilor și se termină cu vaccinarea câinilor. Necesitatea tratamentului chirurgical arată ineficiența măsurilor profilactice.

Datorită achizițiilor moderne ale farmacologiei (mebendazol, albendazol, oxfendazol) astăzi asistăm la un reviriment al tratamentului medicamentos, obținându-se sterilizări ale parazitului în 50-80% din cazuri după 3 luni de tratament. Astfel Gil Grande și colab. raportează sterilizări de aproximativ 95% după 3 luni de tratament [4]. Singurul tratament care poate eradica boala este cel chirurgical, realizat prin abord clasic sau minim invaziv. Acesta poate fi conservator sau radical [5,6,7].

Dintre metodele conservatoare amintim reducerea cu sau fără drenaj a chistului și perichistectomia parțială cu drenaj, iar dintre cele radicale perichistectomia ideală și rezecțiile viscerale. Asocierea localizărilor hepatice (CHH) și pulmonare (CHP) este relativ frecventă fiind posibilă și afectarea a mai mult de 2 organe (echinococoza diseminată).

Puncția chistului hidatic, proscrisă mult timp, a intrat în arsenalul terapeutic în anii '80. Indicațiile PAIR (Puncție, Aspirație, Injectare, Reaspirație) sunt reprezentate de: chistul hidatic unic, univezicular, dar și cel multivezicular care este ușor abordabil (în acest caz trebuie puncționate și veziculele fiice); chistul hidatic necomplicat (fără fistulă biliară); chistul recidivat; la femeia gravidă; la copii peste 3 ani; la bolnavi țarați care nu pot beneficia de tratament chirurgical [8].

Opiniile variază considerabil în ceea ce privește siguranța PAIR și opțiunile terapeutice ale echinococozei chistice [9]. În timp ce unii consideră că are un risc mare și procedeul este studiat inadecvat [10], alții cred că metoda este comparabilă și adesea mai sigură decât chirurgia, cu costuri mult mai mici [11-15]. Tratatele actuale de medicină internă și boli infecțioase, fie nu menționează tratamentul percutan [16,17], fie îl consideră ca o alternativă la chirurgie numai în situațiile în care tratamentul chirurgical este imposibil sau contraindicat [18].

Totuși, câteva publicații recente ale cercetărilor asupra tratamentului percutan al echinococozei chistice dau o imagine optimistă acestei metode și pare rezonabil a prezice cu studii suplimentare pe trei direcții că procedeele minim invazive au viitorul în față prin dezvoltarea unui agent scoloid sigur, urmărirea studiilor pe termen lung

pentru a estima posibilul risc de diseminare și dezvoltarea unei metode efective și sigure pentru a preveni șocul anafilactic.

Apariția tratamentului medical foarte activ pe stadiile larvare ale parazitului *Taenia echinococcus*, tehnicile de puncție, sterilizare și aspirație, precum și intervențiile laparoscopice au modificat mult indicațiile tratamentului chirurgical al chistului hidatic. Dacă înainte de 1990 singurul tratament de luat în discuție era cel chirurgical clasic, în prezent opțiunile terapeutice s-au diversificat, iar rezultatele sunt promițătoare. Tratamentul medicamentos este reprezentat de derivații de benzimidazol, în special de albendazol care se pare că este cel mai eficient; doza eficientă fiind de 10-15 mg/kg/zi în una sau două prize orale [19]. Albendazolul poate duce la dispariția chistului hidatic până într-o treime din cazuri și reprezintă o verigă extrem de importantă în noul algoritm de tratament [20-22].

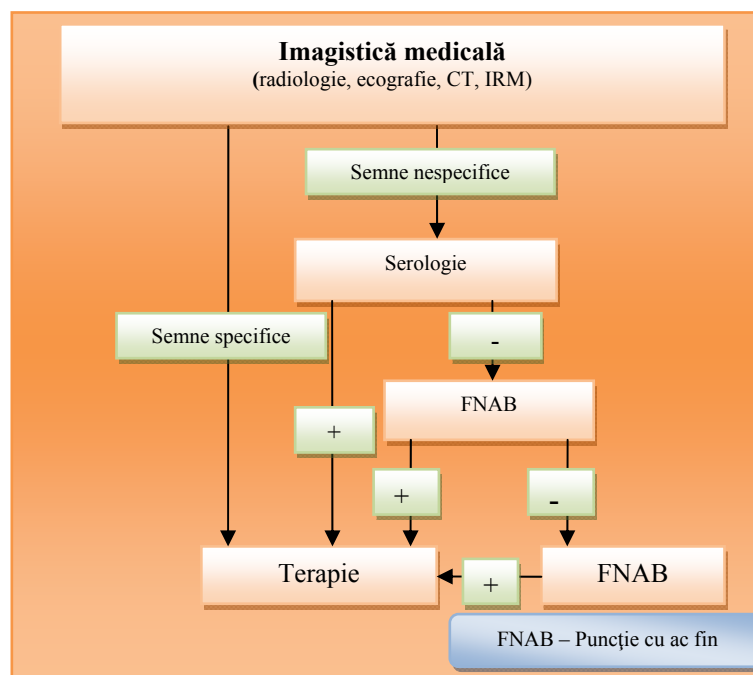


Fig. 1 Algoritm de diagnostic și tratament al chistului hidatic

Tratamentul medicamentos este obligatoriu în următoarele cazuri:

- anterior unei puncții percutane cu scop diagnostic;
- în cadrul unui tratament percutan;
- în cadrul tratamentului laparoscopic;
- după tratamentul chirurgical clasic pentru a preveni recidivele, fie de principiu, fie în caz de diseminare peritoneală cu lichid hidatic;
- în caz de hidatidoză peritoneală;
- în caz de infectare cu *E. multilocularis*;
- în caz de infestare masivă cu *E. granulosus*.

În prezent majoritatea specialiștilor consideră că prima alegere în chistul hidatic univezicular este terapia medicamentoasă cu albendazol în dozele uzuale. În cazul eșecului se asociază PAIR, iar dacă tehnica percutană este imposibil de aplicat se

recurge la tratamentul laparoscopic sau prin abord clasic [23-25]. După stabilirea cu certitudine a diagnosticului de chist hidatic (algoritmul din fig. 1) este necesară elaborarea unui protocol terapeutic. Cu toate că metodele nechirurgicale au căpătat o dezvoltare fără precedent, tratamentul chirurgical rămâne cel de elecție.

În prezent sunt în curs de evaluare eficiența asocierilor de substanțe scolicide administrate pe cale orală precum și este în curs de evaluare administrarea medicamentelor scolicide (mebendazol, albendazol) la om, iar la animale a Ivermectinului direct intrachistic [26-30]. Se caută mijloace de evaluare cât mai corectă și sigură a viabilității parazitului după aceste tratamente noninvazive. Acest fapt are implicații deosebite în terapie, viabilitatea fiind cel mai important criteriu prin care se stabilește indicația de tratament [31-33].

O concentrație a albendazol-sulfoxidului la nivelul lichidului hidatic de 0,28  $\mu\text{g/ml}$  este cea eficientă, la o concentrație de 0,25  $\mu\text{g/ml}$  parazitul fiind viabil. Această concentrație scolucidă se obține la o doză 15 mg/kgc/zi administrată cel puțin 4-5 zile înaintea procedurii [34,35]. Actualmente, cel mai utilizat algoritm de tratament recomandă administrarea albendazolului minim 10 zile postoperator și 3 luni postoperator (Fig. 2).

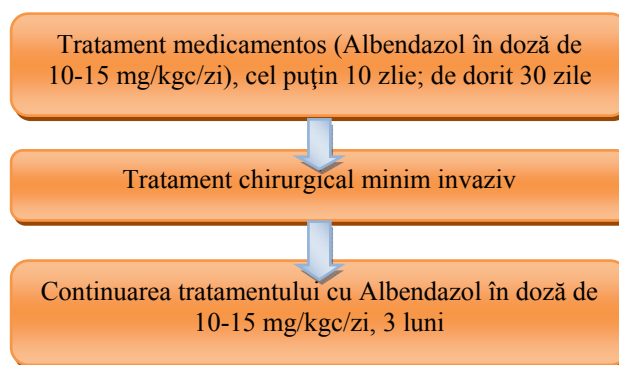


Fig. 2 Algoritm de tratament

În prezent este standardizat doar protocolul pentru puncția percutană acesta fiind unanim aprobat de specialiști și aplicat în toate țările care l-au acceptat (tabel I). Protocolul poate fi extrapolat la tratamentul videoscopic, siguranța fiind maximă întrucât toate manevrele se efectuează la vedere și se pot lua măsuri în caz de scurgeri hidatice intraperitoneale sau de leziuni viscerale. Algoritmul este perfect superpozabil în ambele tehnici și poate fi aplicat în orice spital cu dotare necesară.

Nu este standardizat protocolul videoscopic dar cea mai practică tehnică atât în procedeul clasic, cât și în cel laparoscopic este perichistectomia parțială. Introducerea tehnicilor percutane și în cazul chisturilor multiveziculare este un salt tehnic deosebit. Riscul de fistulă biliară este un risc asumat de ambii parteneri ai intervenției – pacient și terapeut - atât în tehnica percutană cât și în cea videoscopică, în condiții de consimțământ informat. Dacă acestea apar atunci este nevoie de sfincterotomie endoscopică, sau chiar intervenție chirurgicală.

Protocolul PAIR unanim acceptat la nivel mondial necesită o dotare care să permită efectuarea manoperelor medicale în condiții de siguranță. Indicațiile acestuia sunt variabile.

Dacă OMS recomandă acest protocol în leziuni de tip I, II și sporadic tip III univeziculare [36,37], de regulă cu localizare hepatică exceptând de la acest procedeu

localizările pulmonare, cerebrale și osoase, din ce în ce mai mulți medici au aplicat acest protocol și la gravide sau copii, precum și în localizări pulmonare, cerebrale, osoase, oculare, pancreatice, musculare, tiroidiene [38].

Acest mod de abordare a condus la rezultate foarte bune, la o scurtare semnificativă a spitalizării și estetică deosebită.

**Tabel I**  
**Protocolul PAIR de tratament minim invaziv al chistului hidatic**  
**(valabil în țările dezvoltate) [36-38]**

1. Consimțământul informat al pacientului
2. Testele serologice (IHA, ELISA), ecografie, CT, ERCP. RMN doar în scop de cercetare.
3. Tratament cu albendazole (sau albendazole + cimetidine) 4 ore înaintea procedurii și apoi postoperator prima săptămână sau prima lună (durata tratamentului depinde de mărimea chistului și de aspectul ecografic, mai mult sau mai puțin solid)
4. Prezența anestezistului. Pacient cu linie venoasă.
5. Puncție ecoghidată cu sau fără cateter.
6. Aspirarea lichidului intrachistic (10-15 ml) pentru examen parazitologic și biochimic.
7. Dacă protoscolecși sunt prezenți și încă viabili → aspirarea lichidului hidatic
8. În absența protoscolecșilor: a) dacă datele clinice, epidemiologice și biochimia fluidului sunt pozitive → pasul următor; b) dacă datele clinice, epidemiologice și biochimia fluidului sunt negative procedura se încheie (probabil chist nonparazitar; chistele nonparazitare se injectează cu alcool doar dacă sunt simptomatice)
9. Introducerea intrachistică a substanței de contrast și reaspirare
10. Injectare de alcool etilic 95% (1/3 din cantitatea lichidului aspirat)
11. Aspirarea soluției de alcool după 15 minute
12. Repetarea examenului parazitologic (pentru a verifica viabilitatea protoscolecșilor)
13. Evaluarea alcoolemiei (Gascromatografia). Nu se mai utilizează, încă de la primul pacient tratat rezultatele au fost constant negative.
14. Monitorizare parazitologică, biochimică, serologică, imunologică și ecografică săptămânală până la 1 lună, lunar până la 6 luni și anual până la 5 ani.
15. Radiografie toracică după 1 an și după 2 ani de la procedură. CT complet după 5 ani.

În țările în curs de dezvoltare sau sărace protocolul de tratament a suferit o serie de modificări care permit însă efectuarea acestor intervenții în condiții de securitate:

- nu se impune în preoperator efectuarea ERCP, CT sau RMN;
- controlul serologic se va efectua doar dacă este posibil;
- ar fi de dorit ca tratamentul cu albendazol să fie urmat, dar dacă nu este posibil se poate renunța la acesta;
- nu se impune evaluarea biochimică a lichidului hidatic;
- este necesară determinarea bilirubinei în lichidul hidatic prin testul rapid; prezența fistulei biliare necesită efectuarea sfincterotomiei endoscopice în aceeași ședință, de aceea este bine ca acest procedeu să se practice în spitale care au această posibilitate;
- nu se impune monitorizare biochimică și imunologică, iar cea ecografică se va realiza când este posibil;
- radiografia toracică de control ar fi bine de efectuat anual;
- examenul CT nu este obligatoriu.

## CONCLUZII

Tehnicile minim-invazive (percutane și/sau videoscopice) în tratamentul chistului hidatic hepatic prezintă avantaje pentru pacient, dar este necesară o selecție riguroasă a cazurilor.

În prezent este statuat un algoritm de diagnostic și tratament pentru tehnica percutană, acesta putând fi aplicat în condiții perfect superpozabile și în cazul abordului laparoscopic.

Bolnavul trebuie dispensarizat postoperator pentru descoperirea precoce a recidivelor care pot raspunde la tratamentul cu Albendazol.

## BIBLIOGRAFIE

1. Rădulescu S, Mezer E. *Parazitologie medicală*. Ed. All, 1992, p. 201-211.
2. Atli M, Kama NA, Yuksek YN, Doganay M, Gozalan U, Kologlu M, Daglar G. Intrahepatic Rupture of a Hepatic Hydatid Cyst. Associated Clinical Factors and Proper Management, *Arch Surg*. 2001; 136: 1249-1255.
3. Berberoglu M, Taner S, Dilek ON et al. Gasless vs gaseous laparoscopy in the treatment of hepatic hydatid disease. *Surg Endosc*. 1999, 13: 1195–1198.
4. Gil-Grande LA, Rodriguez-Caabeiro F, Prieto JG, Sánchez-Ruano JJ, Brasa C, Aguilar L, García-Hoz F, Casado N, Bárcena R, Alvarez AI, et al. Randomised controlled trial of efficacy of albendazole in intra-abdominal hydatid disease. *Lancet*. 1993; 342(8882): 1269-1272.
5. Atmatzidis K, Papaziogas B, Mirelis C, Pavlidis T, Papaziogas T. Splenectomy versus Spleen-Preserving Surgery for Splenic Echinococcosis. *Digestive Surgery*. 2003; 20: 527-531.
6. Belghiti J. *Traitement des kystes hydatiques du foie*. Journée d'Hépatologie EPU Paris VII - Paris - 12 janvier 2002.
7. Bickel A, Loberant N, Singer-Jordan J, Goldfeld M, Daud G, Eitan A. The Laparoscopic Approach to Abdominal Hydatid Cysts. *Arch Surg*. 2001;136:789-795.
8. Bastrid C, Azar C, Doyer M, Sahel J. Liver hydatid disease: long term results of percutaneous treatment. *Radiology*. 1996; 198: 259-264.
9. Ormeci N, Soykan I, Bektas A, Sanoglu M, Palabiyikoglu M, Hadi Yasa M, Dokmeci A, Uzunalimoglu O. A new percutaneous approach for the treatment of hydatid cysts of the liver. *Am J Gastroenterol*. 2001; 96(7): 2225-22230.
10. Morris DL. Echinococcosis of the liver. *Gut*. 1994; 35: 1517-1518.
11. Akhan O, Ozman MN, Dincer A, Jayek I, Ayhan G. Liver hydatid disease: long term results of percutaneous treatment. *Radiology*. 1996; 198: 259-264.
12. Ustunsoz B, Akhan O, Kamiloglu MA, Somuncu I, Ugurel MS, Cetiner S. Percutaneous treatment of hydatid cysts of the liver: long term results. *AJR*. 1999; 172: 91-96.
13. Men S, Hekimoglu B, Yucesoy C, Arda IS, Baran I. Percutaneous treatment of hepatic hydatid cysts: an alternative to surgery. *AJR*. 1999; 172: 83-89.
14. Khuroo MS, Wani NA, Javid G, Khan BA, Yattoo GM, Shah AH, Jeelani SG. Percutaneous drainage compared with surgery for hepatic hydatid cysts. *N Eng J Med*. 1997; 337: 881-887.
15. Khuroo MS, DAR My, Yattoo GN, Zargar SA, Javid G, Khan BA, Iqbal Boda M. Percutaneous drainage versus albendazole therapy in hepatic hydatidosis: a prospective randomized study. *Gastroenterology*. 1993; 104: 1452-1459.
16. King CH. Cestode infections In Bennett JC, Plum F. eds. *Cecil textbook of medicine*. 20th edition W.B. Saunders; 1996; p. 1924-1925.
17. Nutman TB, Weller PF. Cestodes In Fauci AS, Braunwald E, Isselbacher KJ, Wilson JD, Martin JB, Kasper DL, Hauser SL, Longo DL. eds. *Harrison's principles of internal medicine* 14th edition, Mc Graw-Hill; 1998. p. 1224-1227.
18. Amman RW, Eckert J. Cestodes. *Gastroenterology clinics of North American* 1996; 25: 655-689.
19. Smego RA Jr, Bhatti S, Khaliq AA, Beg MA. Percutaneous aspiration-injection-reaspiration drainage plus albendazole or mebendazole for hepatic cystic echinococcosis: a meta-analysis. *Clin Infect Dis*. 2003; 37(8): 1073-1083.

20. Giorgio A, Tarantino L, de Stefano G, Francica G, Mariniello N, Farella N, Perrotta A, Aloisio V, Esposito F. Hydatid liver cyst: an 11-year experience of treatment with percutaneous aspiration and ethanol injection. *J Ultrasound Med.* 2001; 20(7): 729-738.
21. Men S, Hekimoglu B, Yucesoy C, Arda IS, Baran I. Percutaneous treatment of hepatic hydatid cysts: an alternative to surgery. *AJR Am J Roentgenol.* 1999; 172(1): 83-89.
22. Pelaez V, Kugler C, Correa D, Del Carpio M, Guangirola M, Molina J, Marcos B, Lopez E. PAIR as percutaneous treatment of hydatid liver cysts. *Acta Trop.* 2000; 75(2): 197-202.
23. Schipper HG, Kager PA. Diagnosis and treatment of unilocular hydatid disease (Echinococcus granulosus infection). *Ned Tijdschr Geneesk.* 1997; 141(20): 984-989.
24. Simonetti G, Profili S, Sergiacomi GL, Meloni GB, Orlacchio A. Percutaneous treatment of hepatic cysts by aspiration and sclerotherapy. *Cardiovasc Intervent Radiol.* 1993; 16(2): 81-84.
25. Bret PM, Fond A, Bretagnolle M, Valette PJ, Thiesse P, Lambert R, Labadie M. Percutaneous aspiration and drainage of hydatid cysts in the liver. *Radiology.* 1988; 168(3): 617-620.
26. Paksoy Y; Odev K; Sahin M; Dik B; Ergul R; Arslan A. Percutaneous sonographically guided treatment of hydatid cysts in sheep: direct injection of mebendazole and albendazole. *J Ultrasound Med.* 2003; 22(8): 797-803.
27. Hokelek M; Deger BA; Deger E; Tutar E; Sunbul M. Ivermectin used in percutaneous drug injection method for the treatment of liver hydatid disease in sheep. *Gastroenterology.* 2002; 122(4): 957-962.
28. Akhan O; Dincer A; Gokoz A; Sayek I; Havlioglu S; Abbasoglu O; Eryilmaz M; Besim A; Baris I. Percutaneous treatment of abdominal hydatid cysts with hypertonic saline and alcohol. An experimental study in sheep. *Invest Radiol.* 1993; 28(2): 121-127.
29. Yetim I, Erzurumlu K, Hokelek M, Baris S, Dervisoglu A, Polat C, Belet U, Buyukkarabacak Y, Guvenli A. Results of alcohol and albendazole injections in hepatic hydatidosis: experimental study. *J Gastroenterol Hepatol.* 2005; 20(9): 1442-1447.
30. Paksoy Y, Ödev K, Ahin M, Arslan A and Koç O. Percutaneous Treatment of Liver Hydatid Cysts: Comparison of direct injection of Albendazole and hypertonic saline solution. *AJR.* 2005; 185: 727-734.
31. Garg M; Gupta RK; Prasad KN; Sikora SS; Pal L; Chawla S; Kumar R; Husain M; Saxena S; Husain N; Roy R. Fertility assessment of hydatid cyst by proton MR spectroscopy. *J Surg Res.* 2002; 106(1): 196-201
32. Karayalcin K; Besim H; Sonisik M; Erverdi N; Korkmaz A; Aras N. Effect of hypertonic saline and alcohol on viability of daughter cysts in hepatic hydatid disease. *Eur J Surg.* 1999; 165(11): 1043-104
33. Tsimoyiannis EC, Siakas P, Glantzounis G, Tsimoyiannis JC, Karayianni M, Gossios KJ. Intracystic pressure and viability in hydatid disease of the liver. *Int Surg.* 2000; 85(3): 234-236.
34. Manterola C, Mansilla JA, Fonseca F. Preoperative albendazole and scolices viability in patients with hepatic echinococcosis. *World J Surg.* 2005; 29(6): 750-753.
35. Akhan AO, Yalin R. Preoperative albendazole treatment for liver hydatid disease decreases the viability of the cyst. *Eur J Gastroenterol Hepatol.* 1996; 8(9): 877-879.
36. WHO/CDS/CSR/APH/2001.6 – PAIR. Puncture, Aspiration, Injection, Re-Aspiration an option for the treatment of cystic echinococcosis. *Bull World Health Organization.* 2001: 1-44.
37. International classification of ultrasound images in cystic echinococcosis for application in clinical and field epidemiological settings - WHO Informal Working Group. *Acta Trop.* 2003; 85(2): 253-261.
38. Who Informal Working Group on Echinococcosis. Guidelines for treatment of cystic and alveolar echinococcosis in human. *Bull WHO.* 1996; 74 (3): 231-242.