

## LEIOMIOM AL COLONULUI TRANSVERS – SURSĂ NEOBIȘNUITĂ DE PERITONITĂ

Gh. Ghidirim, I. Mișin, Gh. Zastavnițchi

Catedra Chirurgie nr. 1 „N. Anestiadi”

Laboratorul de Chirurgie Hepato-Bilio-Pancreatică

Universitatea de Medicină și Farmacie „N. Testemitsanu” Chișinău

Spitalul Clinic Municipal de Urgență, Chișinău, Republica Moldova

### ***LEIOMYOMA OF THE TRANSVERSE COLON – UNCOMMON SOURCE OF PERITONITIS***

**(Abstract):** Leiomyoma of the transverse colon is uncommon. The majorities of these lesions are clinically insignificant, being diagnosed incidentally. Symptomatic leiomyomas of the colon are less common; sporadic case reports have been described in the relevant literature. We describe an additional case of extraluminal transverse colon leiomyoma with necrosis and perforation. A 22-year old female patient complaining abdominal pain was admitted with the diagnosis of peritonitis. The intraoperative findings were: a transverse colon mass on the mesenteric wall, purulent fluid on the left flank and Douglas pouch. A transverse colon resection with primary anastomosis has been performed. The histological findings were consistent with extraluminal leiomyoma with necrosis. The postoperative period was uneventful and the patient discharged on the 9th postoperative day. During a 9 month follow-up the patient is free of disease recurrence. Although benign, colon leiomyoma may cause life-threatening complications, requiring emergency surgery.

KEY WORDS: LEIOMYOMA, COLON, PERITONITIS.

Correspondență: Conf. Dr. Igor Mishin, str. Muncești nr. 52, ap. 60, 2001, Chișinău, Republica Moldova;  
e-mail: mishin\_igor@mail.ru\*

### **INTRODUCERE**

Leiomiomul colonului este o entitate nozologică rară [1], primul caz de leiomiom al colonului complicat cu perforație și peritonită fiind descris în literatura de specialitate de către Swerdlow et al în 1975 [2]. Leiomiomul colonului se prezintă frecvent, ca o formațiune voluminoasă lipsită de semne de ocluzie intestinală, manifestarea clinică de peritonită fiind extrem de rară. Descriem un caz clinic de leiomiom extraluminal al colonului transvers complicat cu peritonită, precum și revista literaturii referitor la acest subiect.

### **PREZENTAREA CAZULUI**

Pacienta R.R., 22 ani, a fost spitalizată în urgență, acuzând dureri abdominale, grețuri, vărsături, xerostomie, astenie fizică. Bolnava relatează debutul relativ brusc al afecțiunii, în urmă cu cca 12 ore, prin dureri în epigastru, care apoi, s-au generalizat în tot abdomenul. Examenul obiectiv decelează un abdomen simetric, ce nu participă la mișcările respiratorii, contractat. Semnele de iritație peritoneală erau pozitive pe toată suprafața abdomenului.

Explorările biologice: Hb = 140 g/L, globule roșii =  $4,3 \times 10^{12}/L$ , Ht = 41%, leucocite =  $22,4 \times 10^9/L$ .

---

\* received date: 19.11.2008

accepted date: 20.12.2008

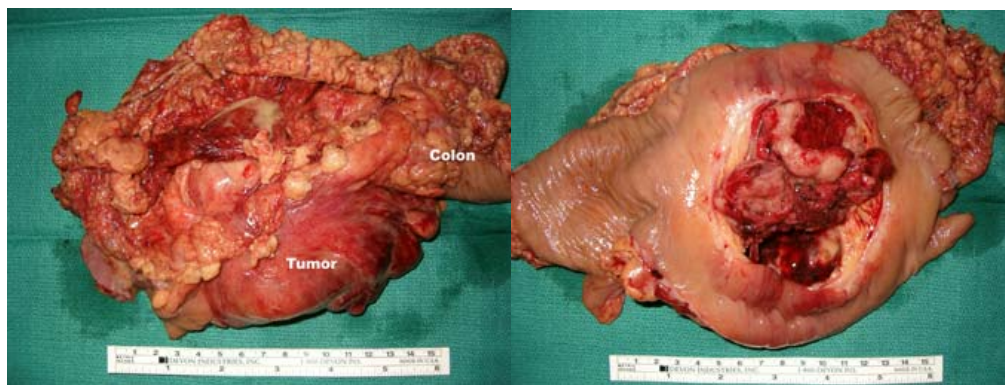
La ecografia abdominală se constată tumoră solidă neomogenă, cu localizare în mezogastru, lichid liber în cavitatea peritoneală, iar la radiografia abdominală simplă nu se constată pneumoperitoneu.

Se intervine chirurgical în urgență, prin laparotomie mediană; explorarea intraoperatorie evidențiază: 1) formațiune tumorală de cca 150x100 mm extraluminală, localizată la nivelul peretelui mezenteric a colonului transvers, cu necroză și perforație; 2) cca 200 ml lichid seros-purulent în cavitatea peritoneală. S-a practicat rezecție de colon transvers cu anastomoză termino-terminală.

Examenul anatomopatologic: Macroscopic, formațiune tumorală dezvoltată pe fața mezenterică a colonului transvers de 150x100mm, cu necroză centrală, care nu interesează mucoasa (Fig. 1).

Microscopic: examenul histologic demonstrează fibre musculare cu aspect de leiomiom cu focare de necroză și infiltrație limfocelulară (Fig. 2).

Perioada postoperatorie a decurs fără complicații. Pacienta a fost externată în a 9 a zi postoperator. Pe durata supravegherii timp de 9 luni nu au fost semne obiective de recidivă a tumorii.



**Fig. 1 Piesa operatorie**

Formațiune tumorală dezvoltată la nivelul peretelui mezocolic al colonului transvers (stânga); aspect endoluminal (mucoasa secționată) – se remarcă aspectul necrozat al tumorii.

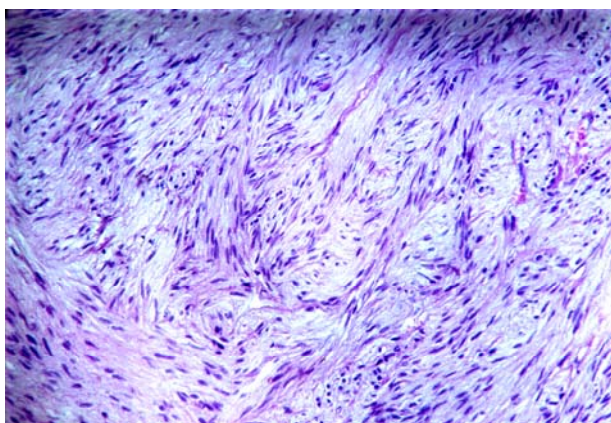
## DISCUȚIE

Leiomiomele pot fi localizate pe tot traiectul tubului digestiv, fiind mai frecvent localizate în stomac și intestinul subțire [3]. Leiomiomele cu localizare în colon sunt extrem de rare, reprezentând doar 3% din totalitatea leiomiomelor tubului digestiv [4]. Conform datelor Hatch KF et al, cele mai frecvente localizări ale leiomiomelor cu sediu în colon sunt ascendentul, descendentul și sigmoidul, fiind descrise doar 15 cazuri în colonul transvers (1960-1996); acestea sunt mai frecvent diagnosticate la femei [5].

Manifestările clinice depind de dimensiuni și raportul tumorii cu lumenul intestinal; astfel, în raport cu lumenul intestinal distingem leiomiome cu creștere endocolică, exocolică sau mixtă [1,5,6], deși pentru leiomiome este mai caracteristică creșterea exocolică [5]. Leiomiomele intraluminal se prezintă de obicei ca polipi cu sau fără pedicul, ocazional fiind sursă de hemoragie [1]. Leiomiomele cu sediu exocolic devin simptomatice în virtutea dimensiunilor semnificative, tabloul clinic fiind dominat de durere abdominală sau formațiune abdominală palpabilă [1]; totuși majoritatea leiomiomelor cu sediu în colon sunt asimptomatice, fiind tipic reprezentate de formațiuni intraluminal polipoide care pot fi înlăturate endoscopic [4,7,8]. La

pacienții simptomatici, cea mai frecventă manifestare clinică este durerea abdominală, ca și în prezentul caz, mai rar pacienții acuzând formațiuni abdominală palpabilă sau hemoragie gastrointestinală [5]. Mai puțin frecvent leiomiomele pot prezenta complicații majore; astfel, Swerdlow DB et al au descris un caz de leiomiom intraluminal al cecului complicat cu perforație și peritonită [2]. O altă posibilă complicație este invaginarea cu dezvoltarea tabloului clinic de ocluzie intestinală [9].

Aspectul imagistic al tumorilor leiomiomatoase este nespecific; astfel, examenul computer tomografic poate determina prezența calcificărilor precum și diverse grade de necroză internă sau schimbări de tip chistic [1]. Modificările descrise sunt caracteristice atât pentru leziunile benigne cât și pentru cele maligne [10].



**Fig. 2 Leiomiom al colonului transvers**  
hematoxilină-eozină; ob 40x

Diferențierea microscopică între tumorile benigne și maligne cu origine din musculatura netedă este dificilă, la momentul actual fiind utilizate criteriile de malignizare propuse de Evans RW: dimensiuni celulare sporite, celule mari cu formă neregulată, lipsa diferențierii celulare, prezența celulelor scurte, rotunde cu nuclee ovale, precum și prezența celulelor cu nuclee multipli hiperchromi cu colorație variabilă [11]. Diferențierea între leiomiom și leiomiosarcom este de obicei efectuată în baza prezenței necrozei, polimorfismului nuclear, dimensiunii tumorii și numărului de mitoze [12].

În literatura de specialitate sunt descrise o varietate de procedee operatorii pentru soluționarea acestei patologii, variind de la simpla excizie endoscopică a tumorii, la colectomia subtotală [5]. Înlăturarea chirurgicală este singura modalitate de tratament pentru leiomiomele cu sediul în colon, prognosticul fiind favorabil, iar în literatura de specialitate nu sunt descrise cazuri de recidivă a tumorii [5]. Totuși, decizia referitor la volumul intervenției chirurgicale depinde de aspectul histologic, dimensiunea, sediul tumorii, precum și de statutul nodulilor limfatici adiacenți [5].

## CONCLUZII

Deși leiomiomele colonului sunt tumori rare și preponderent asimptomatice, pot fi sursa unor complicații potențial letale, impunând intervenții chirurgicale de urgență, și deci necesită a fi incluse în protocolul de diagnostic diferențial al peritonitelor și al hemoragiilor digestive.

**BIBLIOGRAFIE**

1. Chen CW, Jao SW, Wu CC, Ou JJ, Hsiao CW, Chao PC. Massive lower gastrointestinal hemorrhage caused by a large extraluminal leiomyoma of the colon: report of a case. *Dis Colon Rectum*. 2008; 51(6): 975-978.
2. Swerdlow DB, Pecora C, Grandone F. Leiomyoma of the cecum presenting as an acute surgical abdomen. *Dis Colon Rectum*. 1975; 18(5): 438-440.
3. Appelman H, Helwig EB. Cellular leiomyomas of the stomach in 49 patients. *Arch Patol Lab Med*. 1977; 101(7): 303-307.
4. Bjorsdottir H, Bjornsson J, Gudjossion H. Leiomyomatous colonic polyp. *Dig Dis Sci*. 1993; 38(10): 1945-1947.
5. Hatch KF, Blanchard DK, Hatch GF, Wertheimer-Hatch L, Davis GB, Foster RS, Skandalakis JE. Tumors of the appendix and colon. *World J Surg*. 2000; 24(4): 430-436.
6. Skandalakis JE, Gray SW. Smooth muscle tumors of the alimentary tract. In: Charles IL, Thomas C, editors. Springfield; 1962. p. 112-151.
7. Kadakia SC, Kadakia AS, Seargent K. Endoscopic removal of colonic leiomyoma. *J Clin Gastroenterol*. 1992; 15(1): 59-62.
8. Lee IL, Tung SY, Lee KF, Chiu CT, Wu CS. Endoscopic resection of a large colonic leiomyoma. *Chang Gung Med J*. 2002; 25(1): 39-44.
9. Edna TH. Colo-rectal intussusception due to a leiomyoma. *Acta Chir Scand*. 1978; 144(6): 409-410.
10. Lee SH, Ha HK, Byun JY, Kim AY, Cho KS, Lee YR, Park HW, Kim PN, Lee MG, Auh YH. Radiological features of leiomyomatous tumors of the colon and rectum. *J Comput Assist Tomogr*. 2000; 24(3): 407-412.
11. Evans RW. *Histological appearances of tumors with a consideration of their histogenesis and certain aspects of their clinical features and behaviour*. Edinburgh, UK: Livingstone; 1956. p. 773.
12. Morgan BK, Compton C, Talbert M, Gallaghea WJ, Wood WC. Benign smooth muscle tumors of the gastrointestinal tract: a 24-year experience. *Ann Surg*. 1990; 211(1): 63-66.